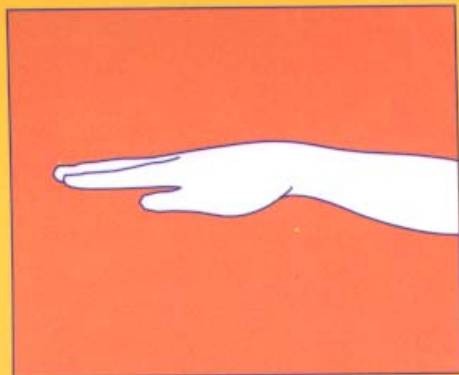


LƯU KIẾM PHONG

# NHÌN TAY ĐOÁN BỆNH



NHÀ XUẤT BẢN VĂN HÓA THÔNG TIN

LƯU KIỂM PHONG

# NHÌN TAY ĐOÁN BỆNH

*Người dịch:* HOÀNG THÁI

*Sachvui.Com*

NHÀ XUẤT BẢN VĂN HÓA THÔNG TIN  
*Hà Nội - 2002*

## LỜI NÓI ĐẦU

Xem tay đoán bệnh đã được ghi lại từ rất sớm trong thư tịch cổ Trung Quốc, nhưng chỉ thấy trình bày một cách đại cương chứ không nói cụ thể, chi tiết. Mấy năm gần đây, Trung Quốc đã xuất bản rất nhiều bản dịch và tác phẩm về dùng vân tay chẩn đoán trạng thái sức khoẻ của con người, do là những công hiên có giá trị cho sự nghiệp y học. Nhưng xem vân tay chỉ là một bộ phận, chẩn đoán qua bàn tay không chỉ đơn giản như vậy, mà cần nhắc tình trạng thay đổi khi, sắc, hình của bàn tay một cách toàn diện, bởi vậy nó có giá trị chẩn đoán cao hơn nhiều.

Phép chẩn đoán qua bàn tay không dễ học, nhưng trong dân gian lại có một số người có khả năng chẩn đoán bệnh tật qua bàn tay rất chính xác, làm mọi người phải kinh ngạc, từ đó chiêm được lòng tin của người bệnh. Điều đó rất tốt, nhưng có người lại hành nghề xem tay đoán vận mệnh con người, lấy những điểm có thể tin được để xây dựng một luận thuyết không có cơ sở, thậm chí làm nhiều người lấy chỗ mê tin đó để giễu cợt môn chẩn đoán qua bàn tay, coi thường không để ý đến giá trị chân thực của nó. Điều đó giống như đổ nước hắt luôn cả đứa trẻ trong chậu.

Kỹ thực chẩn đoán bàn tay cũng giống như chẩn đoán qua tai, chẩn đoán mũi, chẩn đoán mắt, chẩn đoán mặt, cơ sở lý luận của nó là "tất cả dung thông với nhau", tức là cục bộ có thể phản ánh chính thể. Điều đó cũng giống như Tây y chỉ dùng một ít máu xét nghiệm có thể đoán được qui luật phát sinh bệnh bên trong cơ thể con người. Nhưng trình độ chẩn đoán bàn tay cao hay thấp phụ thuộc rất nhiều vào kinh nghiệm của người xem tay, bởi vậy đòi hỏi người xem phải tích lũy kinh nghiệm thật tinh vi. Do những người hành nghề giấu những kiến thức tinh vi này không phổ biến truyền dạy, làm quần chúng cảm thấy những kiến thức đó rất kỳ bí, không dễ gì học tập nghiên cứu được, những thứ vốn rất khoa học trong đó, ngược lại còn khoác cho nó một bức màn thần bí. Việc lưu hành cách xem tướng tay là một chứng minh cho điều đó.

Giáo sư Trung y Lưu Kiếm Phong đã đem phép chẩn đoán khí sắc hình bàn tay mà ông đã dày công nghiên cứu, truyền bá cho mọi người. Phương pháp này phân lòng bàn tay thành những khu vực khác nhau, gọi là "vị" (vị trí). Mỗi một khu vực đều phản ánh một nội tạng tương ứng với mình, qua khi, sắc hình khác nhau của "vị" có thể chẩn đoán được trạng thái sức khỏe của thân thể. Sự phân chia khu vực ("vị") trên lòng bàn tay của mọi người đều giống nhau, khí sắc hình cũng có những tiêu chuẩn giống nhau giữa mọi người nên cũng dễ học. Thêm vào đó, Lưu tiên sinh lại đem tất cả hiểu biết về xem tay chẩn đoán bệnh công bố cho mọi người biết, làm môn xem tay chẩn đoán bệnh trở thành một phương pháp (ngoài các phương pháp chẩn đoán Trung Tây y hiện có) ai cũng có thể học, ai cũng có thể dùng, ai cũng có thể chẩn đoán

bệnh tật cho mình một cách hiệu quả. Có bệnh có thể phát hiện sớm, điều trị sớm, tranh để lỡ thời cơ trị bệnh, không có bệnh cũng có thể dùng để theo dõi sức khoẻ. Nếu các bác sĩ Trung Tây y nắm được phương pháp này có thể dùng nó làm phương tiện hỗ trợ rất tốt, có thể nâng cao được trình độ chẩn đoán của mình.

Đòi hỏi những người có tố chất luyện khí công, còn có thể dựa trên cơ sở này, thông qua các phản ứng ở những vị trí khác nhau trên bàn tay mình để phán đoán ra người được chẩn có bệnh hay không, điều đó thật có giá trị. Cao hơn nữa vẫn là lấy phương pháp chẩn đoán khí sắc hình của bàn tay làm cơ sở, vẫn là những qui luật có thể vận dụng, không vì thế mà làm tăng thêm bất cứ một sắc thái mê tín nào.

Tôi cho rằng tác phẩm đã xuất bản của Lưu tiên sinh sẽ giúp mọi người phổ cập và nâng cao được cách nói khoa học, yêu khoa học, giúp mọi người quét sạch được những kẻ giả danh khí công đang hành nghề những thủ thuật, thủ pháp bịp người trái với khoa học, giúp mọi người thúc đẩy sự nghiệp khí công của Trung Quốc phát triển tiến lên trên con đường kết hợp giữa khí công truyền thống với khoa học kỹ thuật hiện đại.

Trong quá trình hợp tác với Lưu tiên sinh, chúng tôi cùng có chung một nhận thức, tuy phương pháp xem tay đoán bệnh của Lưu tiên sinh đơn giản dễ học, có độ chính xác rất cao, nhưng tôi nay phạm vi ứng dụng của nó vẫn chỉ hạn hẹp trong những người tiếp xúc mật thiết với Lưu tiên sinh. Nhưng vượt ra ngoài phạm vi này, độ chính xác của nó như thế nào, khi học tập mọi người sẽ gặp những vấn đề gì, phải phán đoán một số bệnh như thế nào, vẫn là những ẩn số chưa biết. Do đó đề thận trọng

khí xem xét, không làm nó bị hiểu nhầm là một thứ mê tín không có căn cứ; cũng không vì mù quáng mà mở rộng phạm vi thích dụng, khoa trương tuyên truyền, tôn thất. chúng tôi dự định giới thiệu cuốn sách này trong một phạm vi nhất định, làm chiếc cầu giúp cho tạp chí "Sức khỏe", rất mong mọi người khi gặp những vấn đề có nghi vấn, khi giao lưu với Lưu tiên sinh, sẽ dùng những kiến giải của mình để giải quyết những vấn đề khó khăn làm phương pháp này càng ngày càng hoàn thiện. Đồng thời hy vọng mọi người trân trọng, sử dụng cơ hội này để cùng nhau tiến bộ.

Chủ nhiệm Ban Văn hiến của Hội nghiên cứu  
khoa học khí công Trung Quốc

**ĐÀO THỨA PHÚC**

*Sachvui.Com*

## *Chương 1*

# SỰ PHÁT SINH PHÁT TRIỂN CỦA PHƯƠNG PHÁP XEM TAY ĐOÁN BỆNH

**K**hi đề cập đến "Xem tay đoán bệnh", rất nhiều người lại dễ liên hệ nó với việc "Xem tướng đoán mệnh".

Chữ "tướng" trong từ điển có 2 nghĩa: một là chỉ - dung mạo bên ngoài, hai là chỉ - thông qua quan sát dung mạo bên ngoài có thể đoán được bản chất và sự tốt xấu của sự vật. "Tướng học" được xây dựng trên tầng nghĩa này lại là một bộ phận cấu thành trong văn hoá Trung Tây y. Xem tay đoán bệnh là một phương pháp chẩn đoán bệnh được phát triển trên cơ sở đó.

Trong y học Trung Quốc, từ trước rất xa xưa đã có những luận thuyết về tướng tay, tướng mặt, đã có người nghiên cứu dùng tướng tay, tướng mặt chẩn đoán bệnh, trong đó không thiếu những người chẩn đoán bệnh nổi tiếng như Biển Thước, Hoa Đà, được tôn xưng là "Cao thủ thần y".

"Hoàng Đế nội kinh" là một cuốn sách y học của Trung Quốc có từ rất sớm, đến nay vẫn còn, trong đó có nhiều ghi chép về vọng chẩn. Trong "Nội kinh. Linh khu. Bản tạng biên" viết: "Xem cái ứng ở bên ngoài của con người, để biết nội tạng của họ, thì biết được bệnh của họ vậy". Tức là khi quan sát biểu hiện bên ngoài của con người, có thể phán đoán được người đó bị bệnh gì. Vì khi tạng phủ, khí huyết của con người phát sinh thay đổi, tất nhiên phải phản ánh ra bên ngoài thân thể.

Trong "Nam kinh" bộ trước tác kinh điển y học thứ 2 chỉ ra một cách rõ ràng hơn: "Xem xét ngũ sắc của họ thì biết được bệnh của họ". Điều đó đã chỉ ra nội dung cụ thể của vọng chẩn trong Trung y.

Cuốn "Thủy kinh đồ quyết" của Vương Siêu đời nhà Đường đã giới thiệu một cách hệ thống phương pháp xem vân tay của trẻ em, trong đó đưa ra quan điểm "Xanh, tím là phong", đến nay vẫn có tác dụng chỉ đạo cụ thể đối với chẩn đoán lâm sàng của Trung y.

Trong danh tác "Đan Khê tâm pháp", Chu Đan Khê, một trong tứ đại y gia đời Kim, Nguyên, đã chỉ ra: "Muốn biết bên trong của con người, thì xem chỗ ứng với nó ở bên ngoài; chẩn đoán ở bên ngoài có thể biết được bên trong, bên trong có cái gì tốt bên ngoài sẽ hiện hình tương ứng". Cái bên trong ở đây là tình hình các bộ phận bên trong thân thể;



cái bên ngoài là biểu hiện ra bên ngoài của các bộ phận bên trong, có thể thấy bằng mắt thường. Quan hệ giữa trong và ngoài, khi nội tạng có chuyện, có thay đổi thì (hình) tướng ở bên ngoài, như tướng tay nhất định phải phát sinh những thay đổi tương ứng, căn cứ vào những thay đổi bên ngoài này, có thể đoán biết được tình trạng sức khoẻ bên trong của thân thể.

Trong văn hoá của Tây phương cũng có rất nhiều luận thuật về tướng tay. Nhà triết học lớn thời cổ Hy Lạp là Arixtôt là người có nghiên cứu về tướng tay. Arixtôt đã từng cho rằng: bàn tay là một cơ quan cực kỳ quan trọng của con người. Ông còn nói: *"Không phải vô cơ mà môn tướng tay xuất hiện, tướng tay là sản phẩm cảm hoá giữa tự nhiên và từng cá thể"*. Nghe nói khi ông tới Tiểu Á nghiên cứu động vật học, đã phát hiện thấy một bản chép tay sách xem tướng tay, rồi gửi về cho Alêcxan Đại đế, ông còn nói đó là một công trình nghiên cứu có giá trị. Sau đó các học giả Hy Lạp, La Mã đã bắt đầu nghiên cứu và dịch văn bản đó. Arixtôt đem những kinh nghiệm tổng kết được sau khi xem tướng tay thực tế cho rất nhiều người, nghiên cứu qui nạp thành nguyên tắc xem tướng tay, viết ra cuốn *"Thuật xem tướng tay của Arixtôt"*. Cuốn sách này hiện nay vẫn còn lưu giữ ở Bảo tàng Quốc gia Anh.

Tri thức của nhân loại được phát triển dần từng

bước, trong thực tiễn lâu dài, một chi nhánh của xem tướng tay là y học tướng tay đã dần dần trở thành một trường phái riêng đặc sắc.

Trường phái xem vân tay, chủ yếu thông qua quan sát các đường vân trong lòng bàn tay, xem màu sắc, độ sâu, hình thái của vân tay, v.v... để phán đoán tình trạng sức khoẻ của cơ thể. Trường phái này chủ yếu của Tây phương. Trong sách xem tướng truyền thống của Trung Quốc, tuy có nội dung về mặt này, nhưng chủ yếu để đoán vận mệnh, ít đề cập đến phương diện y học.

Trường phái xem hình bàn tay, chủ yếu thông qua quan sát các chỗ cao thấp trong lòng bàn tay, độ to nhỏ của ngón tay, hình thái màu sắc của móng tay để phán đoán tình trạng sức khoẻ của cơ thể. Trong tướng học truyền thống của Trung Quốc có một bộ phận lớn có nội dung như vậy, tức là bàn tay chia làm tám phần tương ứng với 8 quẻ hậu thiên càn, khảm, cần, chấn, tốn, ly, khôn, đoài, hoặc chia theo 8 phương vị. Mỗi một khu vực đều theo lý luận của kinh dịch có 1 quẻ. Mỗi quẻ đó đại biểu cho một cơ quan tương ứng, khi quan sát tình trạng của khu vực đó sẽ có thể đưa ra kết luận liên quan đến sức khoẻ của cơ quan tương ứng.

Các học giả Nhật Bản trên cơ sở nghiên cứu tổng hợp 2 trường phái đó đã đề xuất ra học thuyết "gô", tức là đem lòng bàn tay chia thành các gò

nhật, nguyệt, kim tinh, mộc tinh, thủy tinh, hoá tinh, thổ tinh, mỗi một Gò có ý nghĩa riêng của nó, đại biểu cho một chứng bệnh nhất định, rồi bổ sung thêm quan sát những thay đổi của các vân tay trong lòng bàn tay để phán đoán tình trạng sức khoẻ của cơ thể.

Hiện nay Trung Quốc đã xuất bản các tác phẩm và bản dịch có liên quan đến hơn 10 loại cách xem tay đoán bệnh, nhưng tất cả đều không nằm ngoài phạm trù của các học phái nói trên.

*Sachvui.Com*

*Chương 2*  
**CĂN CỨ LÝ LUẬN VÀ ĐẶC ĐIỂM  
CỦA CÁC TRƯỜNG PHÁI CHẨN ĐOÁN  
KHÍ SẮC HÌNH CỦA BÀN TAY**

**T**rong quá trình tu tập phương pháp dùng khí công chẩn bệnh, tác giả đã phát hiện thấy xem tay đoán bệnh là một phương pháp rất đáng được nghiên cứu. Trên cơ sở nghiên cứu tham khảo lý luận vọng chẩn của Trung y cổ đại và hình vẽ chẩn đoán bàn tay đang phổ biến hiện nay, như bản đồ lòng bàn tay của tiên sinh Bạch Lộ, Hình vẽ chẩn mạch lòng bàn tay của tiên sinh Trương Diên, qua kinh nghiệm thực tế quan sát hàng vạn bàn tay, tác giả đã sơ bộ nghiên cứu qui nạp ra một bộ các phương pháp vọng chẩn và khái niệm cụ thể có hệ thống, trong đó dùng khí sắc hình của bàn tay để đoán bệnh.

Tôi cho rằng quan sát khí sắc hình của bàn tay để đoán bệnh là một trường phái đặc biệt, được

sinh ra trên cơ sở kết hợp giữa tướng học và y học Trung Quốc. Có phương pháp và hệ thống lý luận độc đáo riêng của mình. Nội dung của trường phái là thông qua quan sát khí sắc hình của các bộ vị trong lòng bàn tay để phán đoán tình trạng sức khoẻ của cơ thể, nội dung đó có một giá trị thực dụng rất to lớn.

Phép xem khí sắc hình của bàn tay để chẩn bệnh thuộc phạm vi vọng chẩn trong Trung y, đã lấy các lý luận cơ bản của học thuyết âm dương ngũ hành, học thuyết tạng phủ, biện chứng bát cương, v.v... của y học Trung Quốc làm cơ sở. Trung y cho rằng cơ thể con người lấy ngũ tạng làm trung tâm, thông qua liên hệ kinh lạc làm phát sinh các mối liên hệ giữa các tạng phủ, giữa tạng phủ với các bộ phận bên ngoài thân thể, làm cho bất cứ một bộ phận cục bộ nào của cơ thể như bàn tay, mặt, tai, bàn chân, v.v... đều mang tất cả thông tin của toàn thân. Khi các cơ quan tạng phủ bên trong phát sinh bệnh tật, tất nhiên sẽ biểu hiện ra ngoài cơ thể. Bởi vậy thông qua quan sát những thay đổi của các điểm trên thân thể tương ứng với các cơ quan nội tạng bên trong, ta có thể biết được tình trạng sức khoẻ của thân thể.

Sự phát triển của khoa học cận đại cũng cung cấp căn cứ lý luận cho chẩn đoán bàn tay, đặc biệt là sự phát triển của nghiên cứu qui luật toàn tức sinh vật, đã cho môn chẩn đoán bàn tay một sự

trợ giúp về lý luận rất khoa học. Qui luật toàn tửc sinh vật cho rằng, cơ thể sinh vật là một chỉnh thể thống nhất, từng bộ phận cục bộ của cơ thể đó đều mang chứa thông tin đầy đủ của toàn bộ chỉnh thể. Bàn tay là một bộ phận của cơ thể, từ bàn tay có thể thấy được thông tin về bệnh tật của cơ thể. Còn thấy như thế nào, hiệu quả thấy như thế nào là vấn đề mà chẩn đoán bàn tay - một phân nhánh khoa học - phải giải quyết.

Qua thể nghiệm thực tế của cá nhân tôi, khi quan sát khí sắc hình của các bộ vị trong lòng bàn tay, không những có thể phán đoán được: biểu lý - tình trạng của toàn cơ thể và độ nông sâu của vị trí có bệnh; hư thực - sự thịnh suy của tà khí; và dự đoán tình hình bệnh tật sau đó, v.v... mà còn có thể dùng được kết quả chẩn đoán của Tây y, đồng thời phù hợp với kết quả kiểm tra bằng máy móc hiện đại. Ngày 10/2/1988 báo "Nhật báo phương nam" đã đăng những sự việc trong thời gian tác giả được mời tới bệnh viện không quân Quảng Châu giảng bài, trong lần giảng bài ấy, để làm thay đổi nhận thức không khách quan của một số bác sĩ lâm sàng đối với khí công và xem tay đoán bệnh, tôi đã chẩn đoán bệnh qua bàn tay của những bệnh nhân không quen biết ở bệnh viện đó với "độ chính xác trên 90%". Tôi đã chẩn đoán ra một khối u ở buồng trứng 1 x 2cm cho hộ sĩ trưởng bệnh viện này bằng phép chẩn đoán bàn tay, ngay sau đó

người này làm kiểm tra siêu âm, kết quả chỉ sai lệch 0,1 cm so với kết quả chẩn đoán bàn tay.

Đối với những chứng bệnh đã biết, thông qua phân tích chẩn đoán bàn tay cũng có thể phán đoán ra diễn biến sau này. Người bạn của tôi có bố bị ung thư gan (đã qua bệnh viện 301 chẩn đoán chính xác), nếu theo dự đoán thông thường khó sống thêm được nửa năm. Do đó mọi người đều rất bi thương. Khi tôi chẩn đoán bàn tay cho người bệnh, tuy phát hiện trên bàn tay của ông rõ ràng có biểu hiện ung thư, nhưng phán đoán qua khí sắc hình lại không có triệu chứng nguy hiểm tới tính mệnh trong thời gian gần. Bởi vậy tôi khuyên người nhà ông không nên lo lắng căng thẳng, phải bảo bệnh nhân áp dụng các phương pháp khác để chữa bệnh tích cực, nhờ đó mà chuyển được tình thế. Tôi nay đã hơn 1 năm mà người bệnh vẫn khỏe, khối u cơ khuynh hướng co nhỏ rõ rệt.

Có khi kết quả chẩn đoán bàn tay cũng không phù hợp với biểu hiện sức khỏe của người được chẩn đoán lúc đó, hoặc không phù hợp với kết quả kiểm tra của Tây y. Điều đó có thể là dấu hiệu trong lòng bàn tay là điểm phản ứng trong thời kỳ đầu của tình trạng sức khỏe không tốt, về sau mới thấy chứng trạng khó chịu liên quan với điểm phản ứng đó. Tôi đã nhiều lần có kinh nghiệm như vậy, sau khi căn cứ vào khí sắc hình phán đoán qua bàn tay cho người bệnh, ngay lúc đó người bệnh

không có gì khó chịu cả, thậm chí có người vừa mới kiểm tra xong, kết quả rất bình thường. Nhưng chỉ mấy ngày sau, có khi sau một khoảng thời gian, người bệnh lại đến tìm tôi nói chẩn đoán của tôi đã ứng nghiệm.

Qua mấy năm thực tiễn, tôi cho rằng phương pháp chẩn bệnh qua khí sắc hình của bàn tay có mấy đặc điểm nổi bật như sau:

1. Đơn giản, thấy ngay. Khi xem khí sắc hình của bàn tay để chẩn đoán bệnh, không cần bất cứ một loại máy móc nào. Chỉ cần quan sát các khu vực phản ứng của các cơ quan nội tạng trên lòng bàn tay trong điều kiện ánh sáng tốt, tâm bình khí hoà là có thể thấy ngay vị trí, tính chất, mức độ, diễn biến sau này của bệnh tật, đoán ra được tình trạng sức khoẻ của thân thể.

2. Thực dụng, dễ học. Yếu tố hạt nhân của phép xem khí sắc hình bàn tay chẩn đoán bệnh là "vị" và "tướng", dựa vào đó để cấu thành mô thức chẩn đoán các bệnh đặc định. Để nắm vững phương pháp này, không cần phải tu tập khí công hoặc phải có trình độ văn hoá cao, chỉ cần nhớ đúng các điểm phản ứng trên lòng bàn tay ứng với các cơ quan quan trọng của cơ thể là có thể dựa vào sự khác nhau của khí sắc hình mà trực tiếp đưa ra được kết quả chính xác. Bất kể gặp người như thế nào, đều có thể dựa vào mô thức chẩn đoán này mà



sử dụng. Sau khi học cẩn thận tập giáo trình này là có thể nắm vững mô thức chẩn đoán này, vận dụng được ngay.

3. Có thể đưa ra kết luận tương đối chuẩn xác. Đó là ưu điểm của phương pháp này khi so với các trường phái khác. Như trường phái vân tay của phương tây, thường chỉ căn cứ vào sự thay đổi của vân tay để cân nhắc xem người bệnh mắc một bệnh nào đó, chứ không thể đưa ra được chẩn đoán cụ thể, chính xác. Học phái hình tay và học thuyết các "gò" đại khái cũng như vậy.

4. Có thể dùng làm phương pháp xem tây chẩn bệnh làm phương tiện tham khảo bổ trợ cho Trung, Tây y. Mọi người đều biết, khi Trung y chẩn bệnh chú ý vọng, vân, vân, thiết (nhìn, ngửi, hỏi, bắt mạch), chú trọng quan niệm chính thể và phép luận trị biện chứng, còn việc định vị trị bệnh lại suy xét tương đối ít.

Phép chẩn đoán của Tây y chủ yếu căn cứ vào 3 mặt thông tin để phán đoán bệnh tình: chứng trạng, thể chứng (như sờ thấy gan to, nghe thấy tim loạn nhịp, v.v...), kiểm tra bằng máy móc (như X quang, siêu âm, điện tâm đồ, chụp cắt lớp, v.v...), nhưng lại có 2 điểm khó hơn, tương đối khó xử lý. Một là nhiều loại bệnh chỉ có chứng trạng, người bệnh nội thân thể có nhiều chỗ khó chịu, nhưng thể chứng và kết quả kiểm tra bằng máy lại vẫn

bình thường. Lúc đó tương đối khó chẩn đoán chính xác. Hai la có không ít những thay đổi về khí chất, thậm chí bệnh tật tương đối nghiêm trọng, mà may mắn lại không kiểm tra ra. Như bệnh động mạch vành tim bị tắc, khi chưa phát tác, kiểm tra điện tâm đồ thường không có gì lạ. Một số bệnh ung thư ác tính, khi kiểm tra thấy không bình thường thì bệnh đã ở giai đoạn giữa và cuối rồi.

Phương pháp xem khí sắc hình của bàn tay để đoán bệnh có thể giúp Trung, Tây y tham khảo hữu ích ở mức độ rất cao. Thường chỉ cần có chứng trạng là trên bàn tay đã có phản ứng. Đặc biệt những bệnh tương đối nghiêm trọng và bệnh ung thư, biểu hiện trên lòng bàn tay rất rõ ràng. Bất kể là Trung y hay Tây y, khi đã thành thạo, nắm vững phép xem khí sắc hình bàn tay đoán bệnh, có thể không cần bệnh nhân nói gì cũng có thể rất nhanh nói ra ngay bệnh nhân đang có chỗ nào không thoải mái và bệnh tật chủ yếu ở đâu.

5. Có thể phát hiện sớm, để phòng bệnh.

Tóm lại, trong tình hình hiện nay, phương pháp xem khí sắc hình bàn tay đoán bệnh, bất kể chẩn đoán chất sức khoẻ cho loại người nào, vẫn phân đoán được vị trí, chứng trạng, bệnh tình, diễn biến về sau cho người bệnh đó, đều có thể cung cấp một số kết quả tham khảo tương đối hoàn chỉnh, có độ chính xác cao, đơn giản dễ làm khi kiểm tra bảo vệ sức khoẻ.

Dương nhiên bất cứ một phương pháp chẩn đoán nào cũng không thể "ôm hết thiên hạ" xem tay đoán bệnh cũng như vậy. Không những thế xem tay đoán bệnh còn là một khoa học, vẫn phải tiếp tục khám phá, nghiên cứu. Sự phát triển khoa học cần có 2 điều kiện, một là nhân mạnh tinh công khai, không được giữ bí mật riêng; hai là phải có một không khí dân chủ, mọi người đều cùng nhau thảo luận trao đổi, không được bài xích những quan điểm và ý kiến khác với mình. Do đó tôi tình nguyện đem toàn bộ kết quả nghiên cứu của mình công bố cho mọi người biết, hy vọng mọi người sẽ trao đổi ý kiến kỹ càng để cùng nhau tiến bộ. Nguyên vọng chân thành của tôi là ai có chí với môn khoa học này đều có thể nam vững những tri thức mà người đi trước đã biết, đồng thời trên cơ sở đó phát triển môn khoa học này đóng góp cho sự nghiệp y học của loài người.

Đỗ Văn

Đoàn Văn Khoa

Đoàn Văn Khoa

Đoàn Văn Khoa

Đoàn Văn Khoa

Đoàn Văn Khoa

Đoàn Văn Khoa

Đoàn Văn Khoa

Đoàn Văn Khoa

Đoàn Văn Khoa

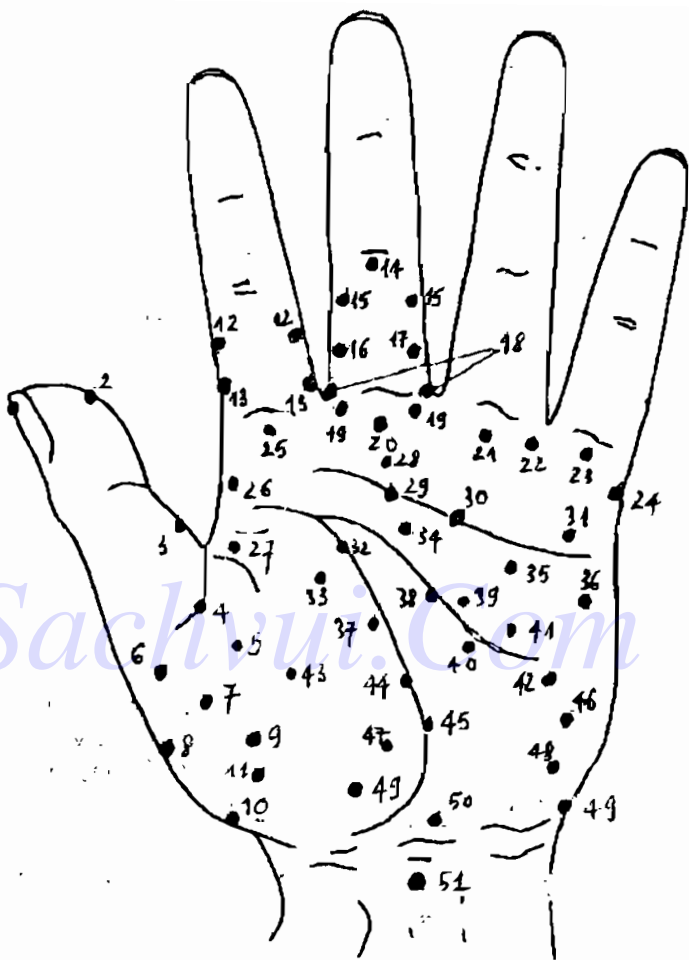
Đoàn Văn Khoa

### CHƯƠNG 3

## NỘI DUNG CƠ BẢN CỦA PHÉP XEM KHÍ SẮC HÌNH BÀN TAY ĐOÁN BỆNH

**T**hông qua quan sát bàn tay như thế nào để biết bệnh tật và tình trạng của thân thể, tôi cho rằng có 2 yếu tố hạt nhân quan trọng nhất, tức là "vị" và "tương", phải suy xét kỹ ngay từ đầu.

**VỊ** ở đây là chỉ vị trí trên mu bàn tay và lòng bàn tay, tương ứng với các cơ quan, nội tạng của cơ thể. Trong sách cổ và dân gian thỉnh thoảng thấy mấy loại hình vẽ các bộ phận bàn tay tương ứng với các cơ quan trong cơ thể. Những hình vẽ này đều có điểm đặc sắc của mình, đều có độ chuẩn xác nhất định, nhưng vẫn còn tồn tại nhiều chỗ khác nhau, hoặc nhiều chỗ sơ suất thiếu sót. Tác giả căn cứ vào hình vẽ bàn tay của tiên sinh Bạch Lộ và Trương Diên, kết hợp với thực tiễn lâm sàng, đồng thời đối chiếu với các hình vẽ khác về bàn tay, để đưa ra hình vẽ bàn tay này, mà tôi cho là tương đối chính xác.



SƠ ĐỒ CÁC VỊ TRÍ, KHU VỰC CHẨN ĐOÁN TƯƠNG ỨNG VỚI CÁC CƠ QUAN, NỘI TẠNG CỦA CƠ THỂ

- |                       |   |
|-----------------------|---|
| 1. Hâu môn            | 28. Miếng họng                              |
| 2. Trúc tràng         | 29. Thực quản                               |
| 3. Nội tiết           | 30. Đau eo trái                             |
| 4. Bên phải tim       | 31. Đau eo phải                             |
| 5. Buồng tim bên phải | 32. Gan                                     |
| 6. Bên trái tim       | 33. Đau sườn                                |
| 7. Buồng tim bên trái | 34. Cửa da dày                              |
| 8. Nhịp tim           | 35. Lách                                    |
| 9. Tâm thất trái      | 36. Kết tràng                               |
| 10. Phong thấp        | 37. Mật                                     |
| 11. Phú thũng         | 38. Dạ dày                                  |
| 12. Mắt ngủ           | 39. U môn                                   |
| 13. Nhiều mọng        | 40. Manh tràng                              |
| 14. Vàng đầu          | 41. Tụy                                     |
| 15. Đau đầu           | 42. Táo bón                                 |
| 16. Cao huyết áp      | 43. Tâm thất phải                           |
| 17. Huyết áp thấp     | 44. Dị ứng da                               |
| 18. Động mạch não     | 45. Thận                                    |
| 19. Mắt               | 46. Ruột thừa                               |
| 20. Mũi               | 47. Bang quang                              |
| 21. Phổi trái         | 48. Tiểu đường                              |
| 22. Khí quản          | 49. Phụ khoa                                |
| 23. Phổi phải         | 50. Sinh dục                                |
| 24. Vai phải          | 51. Nam: liên liệt tuyến,<br>cần dương vật; |
| 25. Mệt mỏi           | Nữ: tử cung, âm đạo                         |
| 26. Vai trái          |   |
| 27. Đau thắt tim      |   |

(Chú ý: các điểm này là tương đối, có khi không phải là điểm mà là một vết, một mảng).

Hình vẽ này lấy bàn tay trái làm đại biểu, nhưng khi chẩn đoán cụ thể thường dùng theo nguyên tắc nam tay trái, nữ tay phải. Tức là nam giới xem tay trái, nữ giới xem tay phải. Tuyệt đối không được làm trái nguyên tắc này, nếu không sẽ phán đoán sai.

Khi nói cụ thể về lòng bàn tay thì ngón tay cái đại biểu cho phía bên trái của cơ thể, ngón tay út đại biểu cho phía bên phải của cơ thể. Ngũ tạng, lục phủ và các cơ quan đều có vị trí cụ thể tương ứng trên lòng bàn tay, sẽ trình bày ở các chương sau.

**TUỔNG** ở đây là biểu trưng của bàn tay cho tình trạng sức khoẻ của thân thể. Nói cụ thể là sự phân biệt khí sắc hình cụ thể trên bàn tay.

**KHÍ** - trong lý luận Trung y truyền thống, chữ khí khái quát 2 hàm ý. Một là chỉ vật chất tinh vi cấu tạo nên thân thể và duy trì hoạt động sống của thân thể, như thành phần dinh dưỡng trong đồ ăn uống, thành phần có ích trong không khí, v.v... Hai là chỉ chức năng sinh lý của các tổ chức tạng phủ, như khí của tạng phủ, khí vận hành trong kinh lạc, v.v...

Thời cổ đại, mọi người cho rằng khí là vật chất cơ bản nhất cấu tạo nên thế giới, tất cả các sự vật trọng vũ trụ đều do sự vận động biến hoá của khí mà sinh ra. Quan điểm này được áp dụng trong y học, cho rằng khí là vật chất cơ bản cấu tạo nên con người, đồng thời dùng sự vận động biến đổi của khí để nói về hoạt động sinh mệnh của con người. "Tổ vấn. Bảo mệnh toan hình luận" nói: "*Con người lấy khí của trời đất để sống*", "*Trời đất hợp khí, mệnh của khí đó là con người*". Điều đó chỉ ra con người là cấu tạo từ vật chất, là thứ đưa

vào khí của trời đất mà sống. "Tố vấn. Đại tiết tạng tượng luận" nói: "*Khi hoà mà sinh; tân dịch tương thành, thân tự sinh ra*". Lấy đó để nói rõ hoạt động sinh mệnh của con người lấy khí làm cơ sở.

Tinh, khí, thần được nói trong Trung y là những thứ hoạt động liên quan với nhau, tức là tinh hoá khí, khí hoá thần.

Tinh là vật chất cơ bản cấu tạo nên con người, cũng là cơ sở vật chất của hoạt động sống của các bộ phận cơ thể. "Tố vấn. Kim quỹ chân ngôn luận" nói: "*Tinh là gốc của thân vậy*". Tinh lại được phân biệt tinh tiên thiên và tinh hậu thiên. Tinh tiên thiên được bẩm thụ từ cha mẹ, như "Linh khu. Kinh mạch biên" nói: "*Khi con người mới nảy sinh thì tinh được thành trước tiên*"; tinh hậu thiên có nguồn gốc từ thức ăn đồ uống, do chức năng tiêu hoá sinh hoá. Tinh tiên thiên và tinh hậu thiên cùng tồn tại hỗ trợ lẫn nhau, thúc đẩy nhau. Trước khi con người ra đời, sự tồn tại của tinh tiên thiên đã chuẩn bị cơ sở vật chất cho việc hấp thu tinh hậu thiên. Sau khi ra đời, tinh hậu thiên lại không ngừng cung cấp nuôi dưỡng tinh tiên thiên, không ngừng bổ sung cho tinh tiên thiên.

Thần là khái niệm chỉ toàn bộ biểu hiện bên ngoài của hoạt động sống của con người.

Ba thứ tinh khí thần có liên quan tương hỗ,



khí lấy tinh làm cơ sở, thần lấy khí làm cơ sở, giữa 3 thứ này không thể phân tách riêng biệt, là giai đoạn biểu hiện khác nhau của cùng một sự vật.

Khi xem tay chẩn bệnh cụ thể, thì khí đại biểu cho cả ba tinh khí thần. Việc quan sát tinh khí thần của một con người trong Trung y là một khâu cực kỳ quan trọng. Đối với người bình thường người thân thể không có chứng trạng gì khó chịu, khi quan sát tinh khí thần của họ, có thể phán đoán được đại thể thể chất của anh ta mạnh hay yếu, tuổi thọ dài hay ngắn. Đối với bệnh nhân, khi quan sát tinh khí thần có thể đoán ra được khuynh hướng phát triển, diễn biến của bệnh tật.

Quan sát như thế nào để nói bàn tay có khí hay không có khí, có thần hay không có thần. Nói đơn giản: bàn tay mềm mại sáng sủa là có khí, khô cứng tối ám là vô khí. Tác giả đã từng gặp một việc như sau. Một đồng sự của tôi có bố vợ nằm tại bệnh viện của tôi để chữa bệnh đốt sống cổ. Sau khi nằm viện được 3 ngày, người bạn đó mời tôi lại chẩn đoán bàn tay cho bố vợ, tôi thấy tinh khí thần trong lòng bàn tay của ông không tốt, có những chỗ tối ám, chủ yếu có biểu hiện ở vùng gan, tôi đề nghị ông làm kiểm tra chức năng gan. Người bệnh nói vừa mới kiểm tra chức năng gan xong, không có vấn đề gì. Nhưng sau khi kiểm tra cắt lớp đã phát hiện ở gan có ung thư 2 x 2,5 cm. Bởi vậy nói khi xem tay đoán bệnh, trước tiên

phải xác định lòng bàn tay của người bệnh có tinh khí thần hay không, điều đó bất kể đối với phép biện chứng của Trung y hay phép chẩn đoán của Tây y, đều có tác dụng cực kỳ quan trọng.

Thông qua chẩn đoán lòng bàn tay, có thể từ những biến đổi về khí trong lòng bàn tay của người được chẩn đoán, quan sát ra những bệnh đang tiềm ẩn; quan sát ra khuynh hướng diễn biến của bệnh, lâu dần sẽ ngày càng tiến tới trình độ thượng thừa của Trung y là "Xem mà biết cái gọi là thần", "không trị mà bệnh đã khỏi".

Căn cứ vào kinh nghiệm thực tiễn của cá nhân tôi, có thể qui nạp lại 2 phương diện:

1. Đối với người không cảm thấy chứng trạng gì, nếu lòng bàn tay mềm mại, sáng sủa thì có thể nói tinh khí thần đang thịnh vượng, thể chất tốt, trong khoảng thời gian ngắn sắp tới thường không có bệnh gì lớn; nếu lòng bàn tay khô cứng tối âm thì tinh khí thần của người đó không có, thường sau đó không lâu sẽ xuất hiện những chứng trạng khó chịu, thậm chí có thể xuất hiện bệnh nặng, nguy hiểm.

2. Đối với người tự biết chứng trạng; nếu lòng bàn tay mềm mại sáng sủa thì biết bệnh đã chuyển biến tốt, khí huyết chưa bị suy, bệnh còn dễ chữa, diễn biến theo chiều hướng tốt; nếu lòng bàn tay khô cứng tối âm thì biết bệnh chuyển biến nặng,

tinh khí đã bị tổn thương, diễn biến theo chiều hướng xấu.

Đồng thời khi xem tinh khí thần của lòng bàn tay cũng phải cân nhắc tới tuổi tác, nghề nghiệp của người được chẩn đoán, cân nhắc tới mùa và khi hậu lúc chẩn đoán, v.v...

Khi chẩn đoán bàn tay cho những người tuổi tác khác nhau, không được áp dụng cùng một tiêu chuẩn như nhau để phán đoán họ có tinh khí thần hay không. Do người trẻ tuổi tinh tiên thiên nhận được từ bố mẹ hãy còn tương đối thịnh vượng, nên bàn tay thường mềm mại sáng sủa; còn người tuổi đã tương đối cao do tổn thất hậu thiên làm tinh thần suy giảm, nên lòng bàn tay thường tương đối khô cứng tối ám.

Nghề nghiệp khác nhau, tinh khí thần trên lòng bàn tay cũng rất khác nhau. Người lao động trí óc, lòng bàn tay thường tương đối mềm mại sáng sủa, còn người lao động thể lực thì lòng bàn tay thường khô cứng tối ám.

Khi hậu cũng là một nhân tố ảnh hưởng tới tinh khí thần trên lòng bàn tay. Mùa đông nhiệt độ thấp, tuyến mồ hôi ít hoạt động, nên lòng bàn tay thường khô hơn một chút; mùa hè mồ hôi nhiều nên lòng bàn tay thường ướt mềm hơn.

Giới tính khác nhau, tinh khí thần trên lòng bàn tay cũng khác nhau. Thông thường phụ nữ

dùng mỹ phẩm nhiều hơn nam giới, nên lòng bàn tay cũng sáng mềm ướt hơn nam giới.

Tóm lại khi chẩn đoán bàn tay, phải cân nhắc tổng hợp tình hình các mặt của người được chẩn bệnh, thì mới có thể chẩn đoán chính xác tình hình sức khoẻ của họ được.

**SẮC** - là khái niệm chỉ màu sắc lộ rõ trên da lòng bàn tay. Thông thường trên lòng bàn tay đều có các đốm, vết khí sắc đủ hình, đủ dạng, có đốm màu trắng, có vết màu hồng, thậm chí có cả vết màu xanh tím, v.v... Quan sát thay đổi của các điểm đốm vết khí sắc trong lòng bàn tay là nội dung cụ thể của phương pháp xem tay đoán bệnh của trường phái khí sắc hình.

Thông qua quan sát những thay đổi màu sắc của các điểm đốm trên lòng bàn tay để phán đoán tình trạng sức khoẻ của cơ thể như thế nào? Muốn làm được điều này trước tiên phải hiểu những tri thức có liên quan tới học thuyết âm dương ngũ hành và học thuyết tạng phủ kinh lạc của Trung y.

Học thuyết âm dương ngũ hành là luận thuyết duy vật mộc mạc của Trung Quốc thời cổ, học thuyết này cho rằng thế giới vật chất được phát sinh, phát triển, được tác động thúc đẩy của hai khí âm dương. Năm loại vật chất cơ bản mộc, hoả, thổ, kim, thuỷ là nguyên tố không thể thiếu được trong cấu tạo thế giới. Năm loại vật chất này có tác dụng tương

hỗ, chế ước lẫn nhau, luôn luôn nằm trong sự vận động biến hoá không ngừng. Quan niệm này về sau đã ảnh hưởng rất sâu sắc đến triết học của chủ nghĩa duy vật, đồng thời trở thành cơ sở của thế giới quan của chủ nghĩa duy vật của khoa học tự nhiên Trung Quốc.

Âm dương là khái niệm khái quát sự đối lập hai mặt của một sự vật, hiện tượng nào đó có liên quan tương hỗ với thế giới tự nhiên, nó không những có thể đại biểu cho hai sự vật đối lập tương hỗ mà còn có thể đại biểu cho hai mặt đối lập tương hỗ ngay trong lòng của một sự vật. "Tổ văn - Âm dương ứng tượng đại luận" nói: "*Dương trong nhẹ là trời, âm nặng đục là đất; khi đất bay lên là mây, khi trời giáng xuống là mưa*". Bất cứ sự vật nào trong vũ trụ đều chứa hai mặt âm dương tương hỗ, đối lập nhau, như ban ngày và ban đêm, nóng bức và lạnh lẽo, tay trái và tay phải, lòng bàn tay và mu bàn tay và mêm mại sáng sủa có khí với khô cứng tối âm không có khí. Do sự vận động thay đổi của hai mặt âm dương cấu thành nên sự thông nhất đối lập của tất cả mọi sự vật, thúc đẩy sự phát triển biến hoá của sự vật.

Âm dương đại biểu cho hai mặt đối lập tương hỗ và liên hệ tương hỗ của sự vật, nhưng không được chỉ giới hạn ở một sự vật nhất định nào để giải thích. Hễ là sự vật ở ngoài, sáng sủa, chức năng mạnh mẽ đều thuộc dương; còn ở trong, tối

tâm suy yếu đều thuộc âm. Hiện tượng có khi nói ở trên thuộc dương; có khi thuộc âm. Trong ngũ sắc cũng chia ra âm dương, trắng thuộc dương, đen thuộc âm.

Thuộc tính âm dương của sự vật không phải là tuyệt đối, mà chỉ là tương đối. Biểu hiện chủ yếu của tính tương đối này là trong một điều kiện nhất định, âm dương có thể chuyển hoá tương hỗ. Cụ thể trong bản thân cơ thể, bệnh tật âm dương cũng có thể chuyển hoá tương hỗ, bệnh dương tính có thể do chuyển thành âm mà nặng lên, bệnh âm tính có thể chuyển thành dương mà nhẹ đi.

Học thuyết âm dương quan xuyên thông khắp các mặt của Trung y học. Như "Tô vấn. Bảo mệnh toan bình luận" nói: "Còn người sinh ra có hình, không rời âm dương"

Học thuyết ngũ hành cho rằng tất cả mọi sự vật trong vũ trụ đều do sự vận động và biến hoá của 5 loại vật chất mộc, hoả, thổ, kim, thuỷ cấu thành. Năm loại vật chất này không chỉ không ngừng vận động biến hoá mà còn tác động tương hỗ, chế ước lẫn nhau.

Học thuyết ngũ hành được vận dụng trong lĩnh vực y học không những nói rõ sinh lý, bệnh lý và quan hệ tương hỗ với hoàn cảnh bên ngoài của cơ thể mà còn chỉ đạo cả việc chẩn đoán và chữa trị của Trung y.

Tính chất ngũ hành và nội dung có liên quan đến chẩn đoán bàn tay được trình bày ở bảng dưới:

Ngũ hành	Ngũ sắc	Ngũ tạng	Lục phủ	Ngũ quan
Mộc	Xanh lá cây	Gan	Mật	Mắt
hoả	đỏ	tim	ruột non	lưỡi
thổ	vàng	tụy	da dầy	miệng
kim	trắng	phổi	ruột già	mũi
thủy	đen	thận	bang quang	tai

Học thuyết ngũ hành chủ yếu lấy quan hệ ngũ hành tương sinh tương khắc để nói về mối liên hệ tương hỗ giữa các sự vật. Tương sinh tức là sinh ra và giúp nhau phát triển; tương khắc tức là chế ước và khắc chế lẫn nhau.

Thứ tự tương sinh của ngũ hành là: mộc sinh hoả, hoả sinh thổ, thổ sinh kim, kim sinh thủy, thủy sinh mộc. Cứ thế sinh ra nhau tuần hoàn không dứt. Thứ tự tương khắc là: mộc khắc thổ, thổ khắc thủy, thủy khắc hoả, hoả khắc kim.

Quy luật sinh khắc của ngũ hành được dùng trong y học, có thể nói được ảnh hưởng tương hỗ của biến hoá bệnh lý giữa các tạng phủ. Khi chúng ta xem tay đoán bệnh, thông qua quan sát sự khác nhau về màu sắc, có thể dùng rất

tốt để phán đoán tổng hợp tình trạng sức khoẻ của người được chẩn đoán.

Lòng bàn tay bình thường (không có bệnh) của người Trung Quốc là màu hồng nhạt hoặc màu phớt hồng, mềm mại sáng sủa, khí sắc đồng đều. Nếu màu sắc lòng bàn tay biến thành sẫm hoặc nhạt đi thậm chí xuất hiện màu khác, đều phản ánh tình trạng thân thể không tốt. Nhưng việc này cũng giống như xem thần, trước tiên phải loại trừ những thay đổi bình thường do tuổi tác, nghề nghiệp và các tác động của vật lí, hoá học tác động vào bàn tay gây ra, đó là một khâu quan trọng khi xem màu sắc. Vậy những biến đổi màu sắc nào là biến đổi màu sắc bình thường (không có bệnh).

Thông thường màu sắc lòng bàn tay của phụ nữ tương đối nhạt, còn của nam giới tương đối đậm.

Phụ nữ do da tương đối mỏng, mềm, lại hay dùng các mỹ phẩm, nên khi thông qua bàn tay của phụ nữ để đoán tình trạng sức khoẻ của chồng họ phải đặc biệt chú ý. Thoạt nhìn hai bàn tay phải trái có màu sắc hình như không khác nhau, thực tế lại không phải như vậy, phải phân biệt tinh vi mới tìm ra điểm khác nhau.

Tính chất công tác khác nhau, màu sắc lòng bàn tay cũng khác nhau. Như công nhân, nông dân, lái xe, v.v... thuộc loại lao động thể lực, lòng bàn



tay có nhiều vết chai, màu sắc cũng rất khác nhau, những biểu hiện này cũng không được coi là biến đổi bệnh lý. Có những người ở các chỗ trên lòng bàn tay đều có chai, thường cũng không nên cho là do bệnh lý.

Khi ở vị trí địa lý khác nhau, màu sắc lòng bàn tay cũng có thể khác nhau. Như người sống ở vùng khí hậu cao nguyên, màu sắc lòng bàn tay thường có màu hồng xanh; người sống ở phương nam màu sắc lòng bàn tay tương đối hồng.

Khí hậu thời tiết khác nhau, màu sắc lòng bàn tay cũng có thể có những biến đổi tương ứng. Như mùa xuân, màu lòng bàn tay thường ngả xanh; mùa hè thường ngả hồng; mùa thu phần nhiều ngả trắng; mùa đông thường ngả ám đen.

Với người hút thuốc lá đã lâu, màu sắc lòng bàn tay có màu vàng; những người trên tay đeo quá nhiều đồ trang sức bằng vàng, có lúc lòng bàn tay cũng có màu vàng.

Những bệnh biến đặc thù cá biệt, như một số bệnh về da, cả lòng bàn tay của người bệnh có màu hồng rực, tuy đó là thay đổi bệnh lý, nhưng có thể che lấp mất những điểm khí sắc phản ánh tình trạng sức khoẻ nội tạng của họ.

Bởi vậy, trong các văn bản liên quan đến vọng chẩn, các nhà y học cổ đại thường dặn dò kỹ lưỡng:

"phép vọng chẩn, có chỗ đặc thù của thiên đạo, có chỗ thay đổi của nhân sự, bởi vậy muốn biết màu sắc của bệnh, trước tiên phải biết màu sắc bình thường, trước tiên phải biết những biến đổi màu sắc bình thường" ("Vọng chẩn tôn kinh").

Cụ thể với chẩn đoán bàn tay, trừ những màu sắc bình thường và những biến đổi màu sắc bình thường của lòng bàn tay như đã nói ở trên, các màu sắc khác hiện ra trên lòng bàn tay đều có thể coi là màu sắc bệnh lý. Đó là phản ánh trên lòng bàn tay sau khi tình trạng sức khoẻ trong cơ thể có những thay đổi.

Căn cứ vào màu sắc không bình thường như thế nào để phân đoán chứng bệnh của con người?

Xét trên góc độ của Trung y thì ngũ sắc đại biểu cho ngũ tạng, còn đại biểu cho các loại ta bệnh có tính chất khác nhau. Như "Linh khu. Ngũ sắc biên" nói: "*Lấy ngũ sắc để biết ngũ tạng, xanh là gan, đỏ là tim, trắng là phổi, vàng là lách, đen là thận*". Tức là chỉ bệnh tật của ngũ tạng mà ngũ sắc đại biểu. Trong cuốn sách đó còn nói những nguyên nhân bệnh mà ngũ sắc đại biểu: "*Xanh đen là đau, vàng đỏ là sốt, trắng là rét*".

## CÁC CHỨNG BỆNH MÀ NGŨ SẮC ĐẠI BIỂU TRONG TRUNG Y HỌC

**Màu trắng:** trắng là màu của phế (phổi), chức năng chủ yếu của phổi là chủ về khí, điều khiển hô hấp, chủ về tuyên phát, túc giáng, điều chỉnh lưu thông các đường dẫn nước.

Phổi bị bệnh, chứng trạng chủ yếu là ngực bứt rứt, đầy chướng, huyết khuyến bốn đau, ho suyễn, nấc, tim bốn chôn, họng sưng đau, vai lưng đau, v.v...

**Màu xanh:** (bao gồm là màu xanh lá cây): xanh là màu của gan, chức năng chủ yếu của gan (can) là chủ về sơ tiết, tàng chứa máu.

Gan bị bệnh, chứng trạng chủ yếu là đau sườn, đầy ngực, nôn mửa, đi lỏng, đau eo, bí đái, phụ nữ đau bụng.

**Màu xanh** là khí sắc của hiện tượng khí trệ độ lạnh, kinh mạch bế tắc. Nếu bị chứng phong thấp, đau khớp thì ở khu có liên quan trên lòng bàn tay sẽ xuất hiện màu xanh.

**Màu vàng:** vàng là màu của tỳ (tỳ), chức năng chủ yếu của tỳ là chủ về vận hoá, đưa vật chất trong nhẹ lên trên, điều khiển hệ thống máu.

Tỳ bị bệnh, chứng trạng chủ yếu là mệt mỏi không còn sức, thân thể nặng nề, ăn không được, bụng chướng đau, phân nát, v.v...

**Màu đỏ (hồng):** đỏ là màu của tim, chức năng chủ yếu của tim là chủ về huyết mạch, tàng giữ thần.

Tim bị bệnh, chứng trạng chủ yếu là đau vùng tim, khô miệng, lạnh, mắt vàng.

**Màu đen:** đen là màu của thận, chức năng chủ yếu của thận là chủ về tàng giữ tinh, nạp khí và chủ về nước.

Thận bị bệnh, chứng trạng chủ yếu là nặng đầu hoa mắt, kinh sợ, đau đỗi sống eo, nóng lòng bàn chân, v.v...

Thường 5 loại màu sắc không thể cùng xuất hiện trên lòng bàn tay, nếu có 2 màu cùng xuất hiện, căn cứ vào nguyên lý sinh khắc của ngũ hành, có thể đưa ra được phán đoán. Xanh đỏ, đỏ vàng, vàng trắng, trắng đen, đen xanh cùng xuất hiện, là những cặp màu tương sinh, bệnh diễn biến về sau thường tương đối tốt, còn xanh vàng, vàng đen, đen đỏ, đỏ trắng, trắng xanh cùng xuất hiện là những cặp màu tương khắc với nhau, bệnh sẽ diễn biến xấu, nặng lên. Dự đoán về sau không tốt.

Ngũ sắc vốn là nội dung của Trung y học, nhưng qua mấy năm thực tiễn gần đây và nghiệm chứng nhiều mặt, tôi đã sơ bộ tổng kết ra những nội dung liên quan với chứng bệnh của Tây y, nay nêu ra để mọi người tham khảo.

## NGŨ SẮC PHẢN ÁNH CHỨNG BỆNH TRONG TÂY Y

**Màu trắng:** Chứng viêm và thiếu máu.

Thường màu trắng biểu lộ cơ thể bị mắc bệnh viêm nhiễm, đau mạn tính, nếu có màu đỏ trắng là chứng viêm tương đối nặng; nếu người bệnh thiếu máu, mặt máu thì lòng bàn tay cũng có màu trắng. Màu trắng ở người thiếu máu và mặt máu xuất hiện ở khắp lòng bàn tay, còn ở người bị chứng viêm thì chỉ trắng cục bộ ở từng điểm, vết. Khi quan sát lòng bàn tay chẩn đoán thấy thiếu máu, đồng thời có thể kiểm tra thêm màu sắc của móng tay.

**Màu xanh lục:** tuần hoàn máu không tốt. Thường màu xanh lục biểu thị tuần hoàn máu không tốt, nguyên nhân do độ dính và độ axit của máu tương đối cao, và tính đàn hồi của thành mạch máu bị thoái hoá, thậm chí bị xơ cứng. Ngoài ra, hệ thống truyền dẫn của tim không tốt, cũng có thể làm lòng bàn tay có màu xanh.

**Màu vàng:** bệnh gan mật, bệnh mạn tính kéo dài. Nếu bệnh viêm gan vàng da cấp tính thì da lòng bàn tay sẽ có màu vàng. Khi bị vàng da do tắc gan mật, thường toàn lòng bàn tay sẽ xuất hiện màu vàng. Khi các nội tạng bị bệnh mãn tính, thường ở các vị trí tương ứng trong lòng bàn tay sẽ xuất hiện điểm, vết màu vàng.

**Màu đỏ (hồng):** khi quan sát lòng bàn tay phải chú ý phân biệt các màu đỏ khác nhau.

Màu đỏ nhạt thường biểu hiện sốt thấp và chức năng cơ quan tạng phủ tương đối kém. Nếu khu vực phản ánh tim ở lòng bàn tay hiện màu đỏ nhạt biểu thị chức năng tim bị suy yếu.

Màu đỏ sậm thường biểu hiện bộ vị tương ứng đang bị chảy máu, nếu khu da dẹt ở lòng bàn tay có điểm vết đỏ tươi cho thấy da dày đang bị chảy máu. Nhưng không được kể đến nốt ruồi đỏ trong lòng bàn tay.

Màu đỏ sậm thường biểu hiện miệng vết thương ở vị trí tương ứng bắt đầu ngấm miệng lạnh.

Màu đỏ lá cọ, nếu màu sắc ngả sẫm thì biểu hiện không bao lâu bệnh sẽ lành, hồi phục, hoặc vết thương sau khi mổ đã ngấm miệng; nếu màu sắc ngả nhạt biểu hiện bệnh đã lành.

**Màu đen:** chứng nguy hiểm, vết râm của người già. Khi có bệnh mạn tính rất lâu, chứng nguy hiểm hoặc chứng không chữa được, thường xuất hiện màu đen ở khu vực tương ứng với bộ phận bị bệnh ở lòng bàn tay. Rất nhiều người bệnh ung thư thấy màu cà phê sẫm xuất hiện ở lòng bàn tay (quan sát kết hợp cả khí và hình, biểu hiện rất rõ rệt).

Người già cá biệt có vết râm người già ở bàn

tay, có màu sẫm thường biểu hiện khả năng tiết dịch của cơ quan nội tạng tương ứng với vị trí đó bị mất điều hoà.

**HÌNH THÁI** là các hình và trạng thái có màu sắc có thể nhìn thấy rõ ràng ở một khu vực cụ thể nào đó ở lòng bàn tay.

Xem khí là một kiểu phán đoán chung đối với thân thể con người; xem màu sắc là xem màu sắc để phán đoán ra vị trí có bệnh trong cơ thể và nguyên nhân gây ra bệnh đó, còn xem hình thái là dạng phán đoán cao hơn một bước, dựa trên cơ sở của xem khí sắc, có tác dụng bổ sung cho xem khí sắc. Hình thái ở đây là chỉ hình thái của khí sắc.

Thường có 8 loại hình thái khí sắc xuất hiện trên lòng bàn tay phản ánh tình trạng sức khoẻ của thân thể.

**Lỗi:** hình lỗi lên một chút so với da ở xung quanh, trong một khu vực nào đó trong lòng bàn tay. Thường đó là biểu hiện bị bệnh đã lâu. Điểm không giống nhau giữa lỗi bệnh lý và lỗi hình kén là điểm lỗi bệnh lý có phạm vi rất nhỏ, thường chỉ là một "điểm"; còn phạm vi của lỗi hình kén thì tương đối lớn. Nếu ở xung quanh đỉnh của chỗ lỗi có điểm vết màu vàng nhạt, ở giữa màu sẫm thành một điểm hoặc ria xung quanh không sạch thì phải nghĩ là có u, cục ở bộ vị tương ứng. Nếu có mau cà phê

hoặc xanh sậm thì lại càng phải chú ý, phải kịp thời đi bệnh viện kiểm tra, để loại trừ khả năng bị ung thư ác tính.

**Lỗm:** điểm lỗm xuống so với da ở xung quanh, trong một khu vực nào đó trong lòng bàn tay. Thường đó là biểu hiện tạng phủ bị co teo lại, hoặc có sẹo sau khi phẫu thuật.

**Nổi (phù):** vị trí điểm, vết có khi sắc không bình thường, nằm rất nông trên da. Cho thấy bệnh ở phần biểu (ngoài), trong Trung y gọi là chứng biểu. Thường đó là biểu hiện bệnh mới ở giai đoạn đầu, còn nhẹ, dễ chữa, sau khi lành không có vấn đề gì.

**Lặn (trầm):** vị trí có khi sắc không bình thường, nằm sâu vào trong da. Điều đó cho thấy bệnh ở phần lý (trong), mà Trung y gọi là chứng lý. Thường biểu hiện bệnh đã trở thành mạn tính, bệnh tương đối nặng.

Nếu trên lòng bàn tay, điểm, vết có khi sắc bất thường chuyển từ nổi sang lặn cho ta biết bệnh đang nặng lên, ngược lại nếu chuyển từ lặn sang nổi thì bệnh đang nhẹ đi.

**Nhạt:** khí sắc nóng nhạt là hiện tượng chính khí của thân thể bị suy.

**Đậm:** khí sắc sẫm đậm là hiện tượng tà khí mạnh.

**Thưa:** điểm, vết khí sắc trong một khu vực cụ



thể nằm thưa thớt, biểu hiện bệnh nhẹ hoặc gần bình phục.

**Dày:** điểm, vết khí sắc trong một khu vực cụ thể nằm dày đặc, biểu hiện bệnh tương đối nặng hoặc từ nhẹ chuyển sang nặng.

Quan sát khi, sắc, hình trong lòng bàn tay, rồi tổng hợp cả ba để tham khảo phán đoán sẽ đưa ra được một phán đoán hoàn chỉnh về nguyên nhân bệnh, chứng trạng (bệnh tình hiện tại) và dự đoán diễn biến về sau. Nếu ở khu vực chẩn đoán da dày trong lòng bàn tay xuất hiện điểm màu trắng, thưa, nhạt, trơn sáng thì có thể phán đoán: trơn sáng cho thấy có khí (xem khí), biểu hiện chính khí của người bệnh còn đủ, tinh khí thần chưa bị tổn thương, bệnh vẫn chưa nặng; điểm trắng (xem sắc) là chứng đau, chứng viêm; thưa, nhạt (xem hình thái) là bệnh tương đối nhẹ, còn chưa vào sâu. Căn cứ vào đó ta có thể chẩn đoán người bệnh bị chứng viêm da dày còn nhẹ, chứng trạng đau chưa nặng, bị bệnh chưa lâu lắm, dễ chữa trị, diễn biến về sau tốt.

Nếu ở vị trí chẩn đoán cao huyết áp có điểm, vết màu vàng, lồi lên, không sáng bóng, thì có thể phân tích như sau: không sáng bóng là vô khí (xem khí), bệnh tương đối nặng, khí đã suy; màu vàng (xem sắc) biểu hiện bị bệnh đã tương đối lâu; lồi (xem hình thái) cũng biểu hiện bệnh đã lâu. Từ đó có thể phân tích chẩn đoán là: người bệnh này

đã bị cao huyết áp tương đối lâu, thân thể suy nhược, bệnh nặng (trị số huyết áp cao, vầng đầu, v.v. ...), tương đối khó chữa, dự đoán về sau không tốt.

Sau khi đã biết nội dung cơ bản của phép xem khí sắc hình của bàn tay đoán bệnh kết hợp với nội dung cụ thể của các chương sau, khi quan sát phán đoán thực tiễn, nhất định phải cẩn thận, chu đáo tỉ mỉ. Cổ nhân đã nhắc nhở chúng ta: "*Qui luật khí sắc rất tinh vi sâu sắc, không được khinh suất*", "*trạng tượng phú sâu kín khó dò, đầu thế khinh thường*" ("Vọng chẩn tôn kinh"), cảnh giác chung ta không được tùy tiện đưa ra những chẩn đoán chủ quan, phải có trách nhiệm với người bệnh. Khi mới bắt đầu vận dụng phương pháp này, không dễ gì có thể nắm ngay được từng điểm đã nói ở trên, nhưng cứ tích lũy hết ngày này sang tháng khác, xem nhiều, học nhiều, thì hoàn toàn có thể nắm vững được nó. Trong tác phẩm nổi tiếng đời nhà Thanh "Y tông kim giám" có một câu rất hợp với chúng ta: "Đọc thuộc luyện quen, cạo xát lâu ngày, có thể thấy được chỗ diệu kỳ của nó".

## *Chương 4*

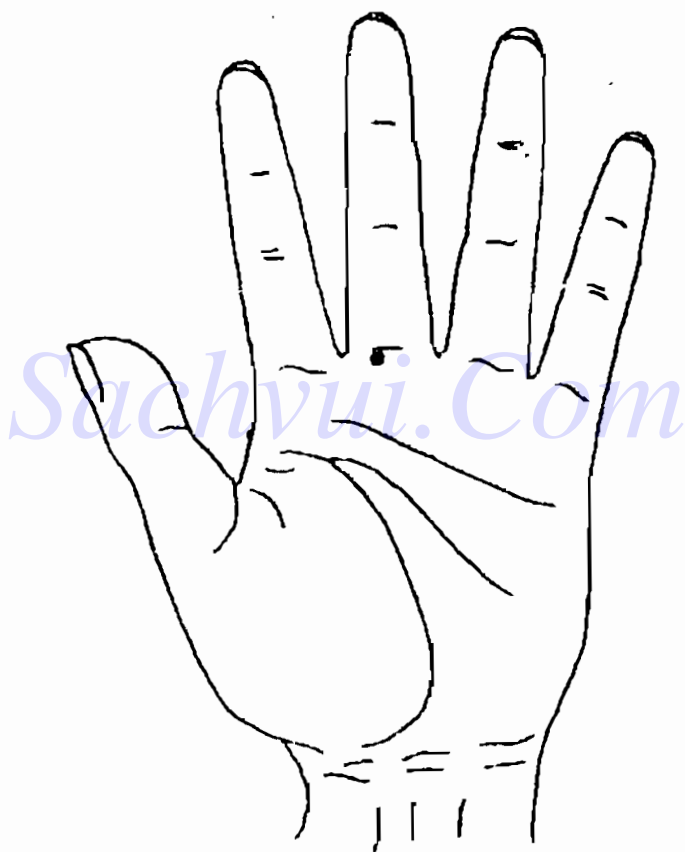
# XEM TAY CHẨN ĐOÁN BỆNH CỦA HỆ THỐNG HÔ HẤP

**H**ệ thống hô hấp là tên gọi chung một loạt các cơ quan giúp cơ thể trao đổi khí với không khí của môi trường bên ngoài. Quá trình sinh lý trong đó cơ thể không ngừng hút oxy vào và thải cacbonic ra được gọi là quá trình hô hấp. Hệ thống hô hấp bao gồm phổi và đường hô hấp. Đường hô hấp bao gồm mũi, cổ họng, yết hầu, khí quản và phế quản. Trong lâm sàng thường gọi chung mũi, họng, yết hầu là đường hô hấp trên, còn khí quản và phế quản là đường hô hấp dưới.

Mũi, họng, hầu cũng có chức năng của nó, nhưng ở đây không bàn đến.

Ở dưới chúng ta sẽ xem xét cách xem tay đoán bệnh cho các bệnh chủ yếu của hệ thống hô hấp. Đồng thời, để mọi người có thể nắm bắt được phép xem tay đoán bệnh một cách toàn diện, ở chương

này và mấy chương sau, tôi sẽ căn cứ vào nội dung cần trình bày, lần lượt giới thiệu những yếu lĩnh cần nắm vững và những điều cần phải chú ý khi xem tay đoán bệnh cụ thể.



H4.1

Vị trí chẩn đoán mũi ở bàn tay, nằm phía dưới một chút của điểm giữa đường ngón giữa lòng bàn tay và ngón tay giữa.

Bệnh chủ yếu của mũi là viêm mũi, u mũi và u xoang mũi.

## **DẤU HIỆU TRÊN BÀN TAY KHI VIÊM MŨI**

Viêm mũi cấp tính là chứng viêm cấp tính của niêm mạc khoang mũi, thường gọi là "trúng gió", "cảm mạo". Người mắc bệnh này ở vị trí tương ứng với mũi trên bàn tay có điểm vết trắng màu trắng, nổi nông hoặc điểm, vết trắng đỏ xen kẽ, biến đổi lồi lõm không rõ ràng, đa số những người bệnh này còn có dấu hiệu giống như thể ở vị trí tương ứng với họng, hầu trên bàn tay. Người bị viêm mũi cấp tính chủ yếu có các chứng trạng sốt, đau đầu, ngứa trong khoang mũi, hay hắt hơi và tắc mũi, v.v...

Viêm mũi mạn tính là chứng niêm mạc và tổ chức dưới niêm mạc mũi bị viêm mạn tính. Ở vị trí tương ứng với mũi trên bàn tay có điểm, vết lồi màu vàng tối, màu nâu tối, nếu viêm mũi mạn tính phát tác cấp tính thì ở vị trí tương ứng với mũi trong lòng bàn tay có thể có điểm vết màu trắng hoặc đỏ trắng xen kẽ. Sự khác nhau với viêm mũi cấp tính là ở dưới điểm vết màu trắng hoặc đỏ trắng xen kẽ có màu vàng sậm hoặc nâu sậm.

hình thái là điểm lồi rõ ràng. Người viêm mũi mạn tính chủ yếu có các chứng trạng tắc mũi, khứu giác giảm sút, đau đầu, vắng đầu, v.v...

Viêm mũi dị ứng là chứng mũi viêm khi phản ứng với thay đổi bên ngoài. Người bị bệnh do tiếp xúc với nguyên nhân gây dị ứng, nhưng có thể hồi phục rất nhanh. Chứng trạng viêm mũi dị ứng điển hình là ngứa mũi, hắt hơi, chảy nước mũi trong và tắc mũi, chứng trạng rất giống bị trúng gió, cảm mạo. Viêm mũi dị ứng quanh năm là 4 mùa trong năm đều bị viêm, viêm mũi dị ứng theo mùa là bệnh chỉ phát tác trong mấy tháng nhất định. Dấu hiệu trên bàn tay của bệnh viêm mũi dị ứng là ở vị trí tương ứng với mũi trên bàn tay có điểm, vết màu xanh. Khi bị viêm mũi dị ứng theo mùa thì ở trên nền mau xanh có điểm trắng hoặc hồng. Viêm mũi dị ứng quanh năm thì có màu xanh tối.

## **DẤU HIỆU TRÊN BÀN TAY KHI BỊ KHÓI Ứ Ở MŨI VÀ Ở KHOANG QUANH XOANG MŨI.**

U lạnh tính ở mũi và ở khoang quanh xoang mũi bao gồm u mạch máu, u xương, u dạng nấm vú, u xơ, u nang ở mũi và ở khoang quanh xoang mũi. Người bị bệnh này, tại vị trí tương ứng với mũi trên lòng bàn tay có điểm lồi dạng đầu khớp xương, hình ô van hoặc hình tròn, màu trắng, trắng vàng xen nhau hoặc màu hồng, có ranh giới rõ rệt.

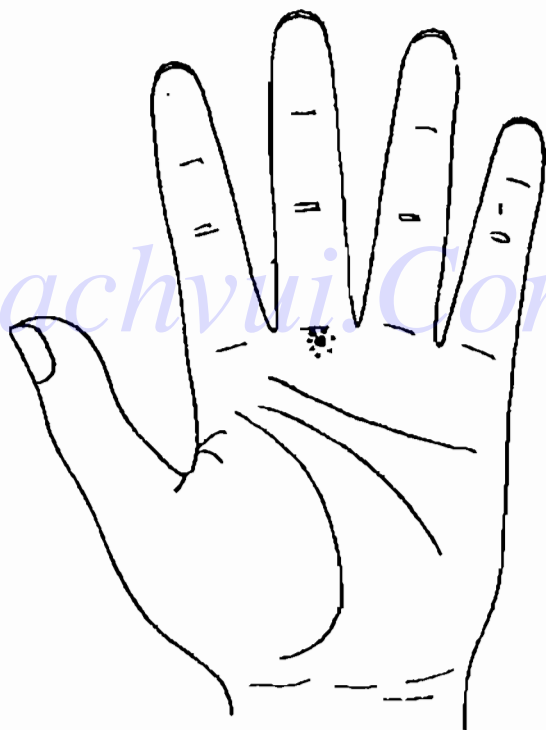
Khi quan sát phải chú ý chỗ lõm không lõm lên một vùng mà chỉ là một điểm. Còn màu sắc và ranh giới có rõ ràng hay không là mấu chốt của việc phán đoán là u lành hay u ác tính. Hay gặp nhất là u mạch máu và u lành tính ở mũi và khoang quanh xoang mũi, người bị bệnh chủ yếu là thanh niên, trung niên, chủ yếu có các chứng trạng chảy máu mũi ít và lặp lại nhiều lần, dễ cầm máu, v.v...; Người có dấu hiệu u lành tính ở mũi và ở khoang quanh xoang mũi, ở vị trí chẩn đoán mũi trên bàn tay, phải đi bệnh viện chụp X quang kiểm tra mũi.

U ác tính ở mũi và khoang quanh xoang mũi bao gồm u ác tính ở mũi ngoài, u ác tính ở xoang mũi, u ác tính ở khoang quanh xoang mũi. Người bị bệnh này, ở vị trí tương ứng với mũi trên lòng bàn tay có dấu hiệu lõm ranh giới không rõ ràng có màu cà phê, mau xanh sậm hoặc màu tím sậm. U ác tính ở xoang mũi có chứng trạng thời kỳ đầu: người bệnh bị tắc một bên mũi và chảy nước mũi có máu. Người có dấu hiệu bị u ác tính ở mũi và ở khoang quanh xoang mũi, ở khu vực chẩn đoán mũi phải đi bệnh viện chụp X quang, chụp cắt lớp (CT), v.v... để kiểm tra.

Khi chúng ta gặp người bệnh có dấu hiệu trên lòng bàn tay là mũi có u và có chứng trạng phản ứng, không được xem thường, bỏ qua mà khi phán đoán phải hết sức cẩn thận. Quyết không được dễ dàng phán đoán nói người bệnh có khối u. Nếu làm như vậy sẽ gây một áp lực tâm lý rất lớn cho người

bệnh. Nếu phán đoán của bạn sai, cũng ảnh hưởng rất xấu cho người đó. Lúc đó phải dùng lời lẽ và phương pháp uyển chuyển, khuyên người bệnh đi làm những kiểm tra cần thiết, để loại trừ khả năng bị khối u.

Tôi đã từng tiếp một bệnh nhân nam 35 tuổi, dấu hiệu trên bàn tay của anh ta giống như hình trình bày ở dưới (H4-2).



H4-2

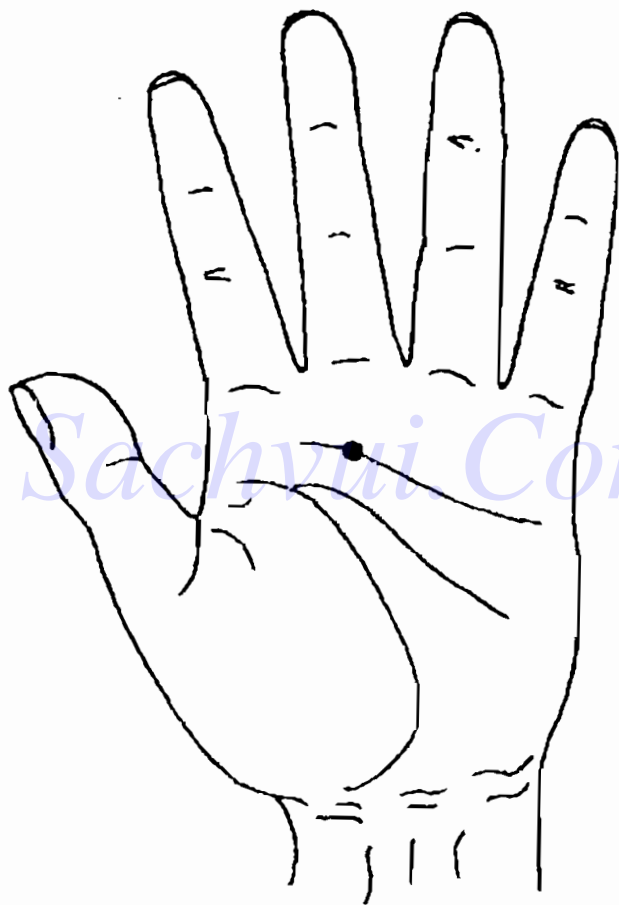


Khu vực tương ứng với mũi của người bệnh này có một hình kén nổi (lồi) màu vàng, đồng thời lại có điểm màu xanh sậm. Trong màu xanh sậm có điểm màu đỏ tươi to như đầu mũi kim. Người bệnh nói có bệnh viêm mũi mãn tính, mấy ngày gần đây đột nhiên bị chảy máu mũi. Dấu hiệu này trên bàn tay không những có đặc điểm của viêm mũi mạn tính phát tác cấp tính, mà còn có triệu chứng u ác tính ở mũi. Phản ánh về màu sắc của triệu chứng này tuy rất xấu, nhưng phản ánh về hình thái lại không có gì đặc biệt, vì dạng lồi hình kén này có ranh giới rõ ràng có qui tắc, không giống như dấu hiệu của u ác tính là ranh giới không rõ ràng. Đối với người bệnh như vậy không được xử lý như người bị viêm mũi thông thường. Trước tiên nhất định phải kiểm tra bằng chụp X quang hoặc chụp cắt lớp, để loại trừ khả năng người bệnh bị u ác tính, rồi sau đó mới xử lý theo qui tắc bình thường. Khi khuyên người bệnh đi kiểm tra phải dùng lời lẽ uyển chuyển để không gây ảnh hưởng xấu cho người bệnh.

## HỌNG, HẦU, AMIĐAN

Vị trí chẩn đoán họng, hầu, amidan trên lòng bàn tay, nằm hơi cao hơn điểm giao nhau giữa đường tình cảm với đường thẳng đứng đi qua giữa ngón tay giữa.

Bệnh chủ yếu của họng, hầu, amidan là chứng viêm cấp, mạn tính; ngoài ra còn hay gặp ung thư họng hầu.



H4 - 3

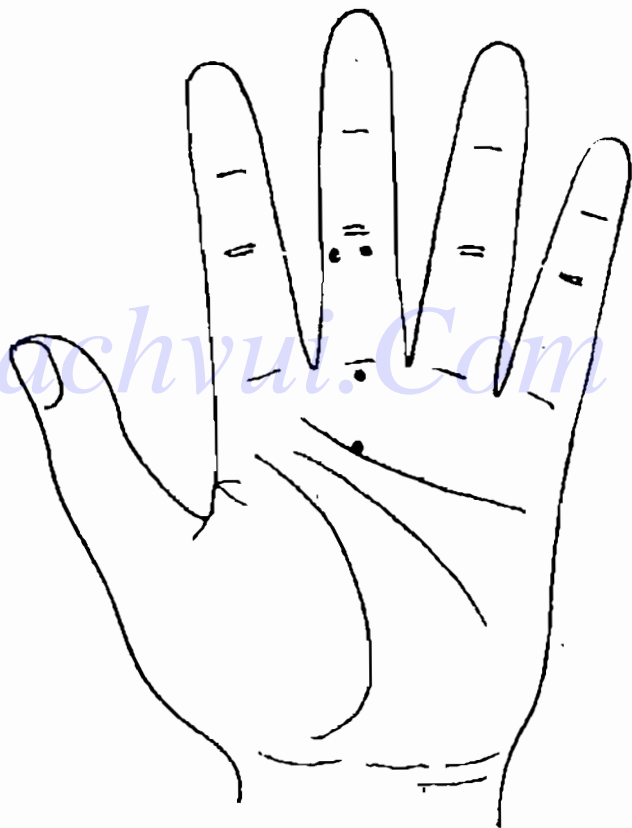
## DẤU HIỆU TRÊN BÀN TAY KHI VIÊM HỌNG HẦU

Viêm họng và viêm vùng yết hầu thường cùng xuất hiện, dấu hiệu trên lòng bàn tay, cơ bản cũng giống nhau. Khi viêm họng, hầu cấp tính, ở vị trí trên lòng bàn tay tương ứng với họng, hầu sẽ có điểm, vết màu trắng hoặc đốm trắng, tương đối "nổi" và tản mạn; khi viêm họng, hầu mạn tính thì ở vị trí tương ứng sẽ có điểm vết lõm, màu vàng hoặc đỏ sậm; khi viêm họng, hầu mạn tính phát tác cấp tính thì ở vị trí tương ứng họng hầu sẽ có điểm, vết màu vàng, ở giữa có màu trắng; hoặc có màu đỏ, nếu ở vị trí tương ứng với họng hầu hiện màu kén giả thì người được chẩn đoán có thể trước kia đã lâu bị mắc bệnh này, nay đã lành. Người bị viêm họng hầu chủ yếu có các chứng trạng **họng, hầu khô, ngứa, đau, có cảm giác như có vật gì trong họng.**

Trong nhiều trường hợp, dấu hiệu trên bàn tay về viêm họng hầu thường không xuất hiện đơn độc. Hình bàn tay ở dưới (H4-3) là của một bệnh nhân nam thanh niên.

Ở vị trí tương ứng với họng hầu trên bàn tay của bệnh nhân có một số điểm trắng, thoát nhìn thấy rất "nổi"; các điểm trắng ở vị trí họng hầu tương đối tản mạn, không tập trung, màu cũng tương đối nhạt. Từ dấu hiệu trên bàn tay cho thấy người

bệnh có chứng trạng đầu không thoải mái (sẽ nói ở chương sau), cảm mạo, cúm; họng bị viêm nhẹ, từ đó có thể phán đoán, khẳng định người bệnh bị cảm mạo đã gần 2 ngày. Dấu hiệu trên bàn tay ứng với vùng họng là do cảm mạo gây ra.



H 4 - 4

Vị trí chẩn đoán viêm amidan cũng giống như vị trí chẩn đoán họng, hầu; khi bị viêm amidan, dấu hiệu trên lòng bàn tay cũng giống như khi bị viêm họng, hầu. Nếu người bệnh bị viêm amidan hoá mủ thì ở vị trí tương ứng trên lòng bàn tay sẽ có nhiều điểm vết màu đỏ tươi hoặc màu phớt hồng. Ngoài ra trong số những người đã cắt amidan, không ít người có vết lõm nhỏ ở vị trí tương ứng với họng hầu, amidan.

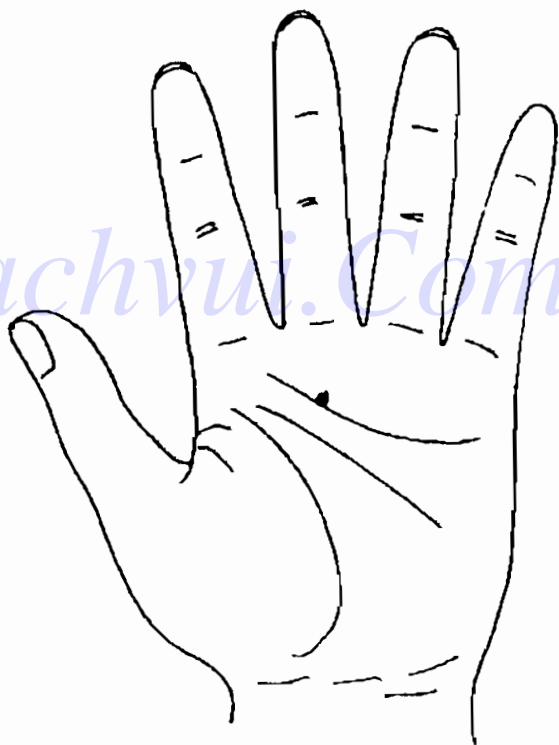
## **DẤU HIỆU TRÊN BÀN TAY KHI BỊ UNG THƯ HỌNG HẦU**

Ung thư họng hầu là một biến chứng ác tính họng hầu thường gặp. Người bị bệnh này, ở vị trí trên bàn tay tương ứng với họng hầu, sẽ có chỗ lõm màu vàng nâu, màu cà phê sẫm, màu tím sẫm hoặc màu xanh tối; không những thế ranh giới của chỗ lõm có dạng hình răng cưa, không rõ ràng. Nếu quan sát kỹ, dường như dưới đó có một cái rãnh.

Thông thường dấu hiệu ở bàn tay biểu hiện có u ác tính, biểu hiện rất rõ ràng. Căn cứ vào thể nghiệm thực tiễn của tôi và nhiều lần đã chứng nghiệm thấy, chủ yếu căn cứ vào 3 điểm chủ yếu để phán đoán. Một, màu sắc sẫm, thường là màu tím sẫm, màu cà phê hoặc màu vàng nâu; Hai, chỗ lõm là một điểm giống nhưng một cái máu cứng nhỏ, duy nhất trên lòng bàn tay, rất rõ ràng; Ba, hình

thái của điểm lỗi có ranh giới không rõ ràng, có hình như răng cưa hoặc như tia phóng ra. Khi gặp loại dấu hiệu như vậy phải lập tức chú ý cao độ, dù kết quả kiểm tra có bình thường cũng phải chú ý tiếp tục theo dõi sát người được chẩn đoán.

Khi trong khu vực tương ứng với huyệt hầu xuất hiện điểm, vết phản ứng, cũng có thể do nhân tố khác gây ra. Như hình vẽ bàn tay ở dưới (H4-5)



H4 - 5

Đây là dấu hiệu trên bàn tay của một người đàn ông trung niên. Người này có lịch sử nghiện thuốc lá, ở điểm tương ứng với họng hầu có một điểm màu xanh tối, màu sắc rất đậm; hình thái tương đối có qui tắc, hơi lõm. Dấu hiệu này biểu trưng tuy không thuộc chứng viêm họng hầu hoặc u họng hầu. Nhưng do hút thuốc thường gây kích thích, lâu năm sẽ dẫn đến dấu hiệu trên, hoặc đây thanh đới bị dính nhẹ cũng có dấu hiệu này trên bàn tay.

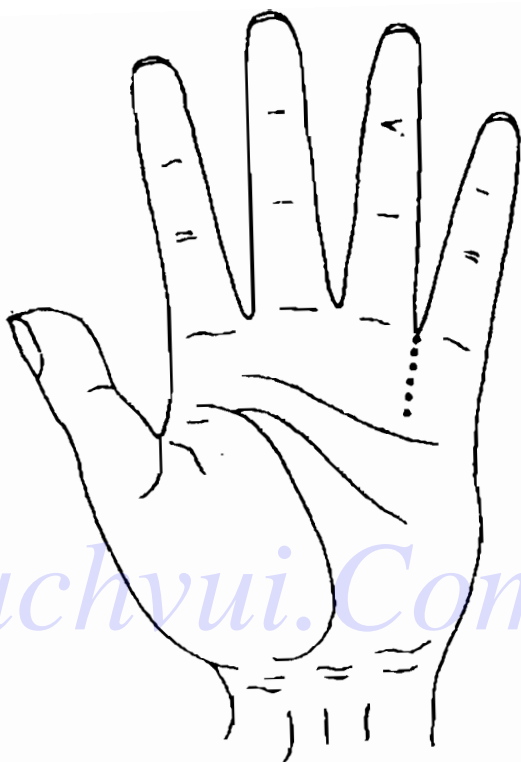
## KHI QUẢN, PHẾ QUẢN

Vị trí tương ứng trên bàn tay của khí quản, phế quản là đoạn từ kẽ ngón tay út và ngón tay vô danh thẳng xuống phía trên đường tình cảm (H4-6). Khi có dấu hiệu có thể hiện thành một dãy các điểm vết.

Bệnh chủ yếu của khí quản và phế quản là viêm, giãn khí quản, phế quản và hen suyễn.

## DẤU HIỆU TRÊN BÀN TAY KHI VIÊM PHẾ QUẢN

Viêm phế quản cấp tính là chứng viêm cấp tính của khí quản và phế quản do nhiễm vi khuẩn hoặc vi trùng, hoặc do kích thích vật lý, hoá học gây ra. Người bị bệnh này, ở vị trí tương ứng với khí



H 4 - 6

quản, phế quản có điểm vết màu trắng tương đôi nông, hình thái "nổi", màu sắc tương đôi nhạt, hình thái thưa, tản mạn. Chứng trạng chủ yếu là ho, kèm theo đau sau xương ngực. Với người có chứng trạng tương đôi nặng, ở vị trí tương ứng với khí, phế quản có thể có vết, điểm trắng đậm, màu sáng, đỏ trắng xen nhau, dấu hiệu màu hơi hồng hoặc



phớt hồng. Dấu hiệu viêm phế quản cấp thường đồng thời ở vị trí ứng với mũi, họng cũng có điểm, vết màu trắng nhạt, "nổi".

Khi phát bệnh viêm khí (phế) quản thường chứng trạng không nặng, ảnh hưởng đến sức khỏe không rõ ràng, bệnh tiến triển chậm, do đó không làm người ta chú ý. Người mắc bệnh này ở vị trí tương ứng với khí (phế) quản, da bị thô, nhẵn, dày và trở nên vàng, có điểm, vết lồi màu nâu sậm, nhưng khu vực lồi tương đối to, thậm chí có lúc cả khu vực ứng với phế (khí) quản đều lồi. Khi viêm khí quản mạn tính phát tác cấp tính thì ở vị trí tương ứng có màu phớt hồng xen kẽ đốm trắng, nhưng không rõ, dễ bị màu vàng che lấp. Người bệnh chủ yếu có các chứng trạng ho, ho đờm, v.v... đặc biệt hay ho vào sáng sớm. Đờm có dạng dịch dính màu trắng có bọt, khô khạc ra ngoài.

Người có dấu hiệu viêm ở vị trí chẩn đoán khí, phế quản, phải đi bệnh viện kiểm tra máu và chụp X quang vùng ngực.

## **DẤU HIỆU Ở BÀN TAY KHI HEN PHẾ QUẢN**

Hen phế quản (hen suyễn) là một loại bệnh dị ứng của phổi, rất hay gặp, thường phát tác theo mùa. Người bị bệnh này, ở vị trí tương ứng với khí, phế quản có lồi lõm không rõ ràng trên đoạn

đặc trưng, ở khu giữa của đoạn này có màu xanh tối; khi kèm theo có viêm nhiễm nặng có thể thấy dấu hiện ở bàn tay giống như viêm phế quản. Người bệnh có các chứng trạng chủ yếu là ngực hỗn chôn, thờ gấp, hen suyễn, ho, ho có đờm, v.v...

Với người có dấu hiệu bị hen phế quản ở vị trí chẩn đoán khí, phế quản, phải đi bệnh viện kiểm tra tìm nguyên nhân gây dị ứng trong cơ thể, như xét nghiệm da, thử nghiệm kích thích, chẩn đoán các nguyên nhân đặc biệt bên ngoài gây dị ứng, như thí nghiệm dung môi hấp phụ kháng nguyên đặc dị, thí nghiệm hấp phụ nguyên tố dị ứng phòng xạ đặc dị, v.v...

## Sachvui.Com

### **DẤU HIỆU TRÊN BÀN TAY KHI GIÃN PHẾ QUẢN**

Giãn phế quản là chứng viêm mạn tính các tổ chức xung quanh phổi và viêm phế quản, làm tổn thương hư hoại vách phế quản, làm ống phế quản bị giãn và biến hình. Người bị bệnh này ở vị trí chẩn đoán khí quản, phế quản có điểm vết lõm, màu đỏ sậm, có chứng trạng chủ yếu là ho, ho ra đờm đặc, v.v. .. Nếu ở vị trí tương ứng trên bàn tay có điểm vết đỏ tươi, có thể dự đoán người bệnh ho ra máu.

Với người ở vị trí tương ứng với phế quản có

dấu hiệu giãn phế quản, phải đi bệnh viện chụp X quang, làm xét nghiệm máu thông thường, xét nghiệm chức năng của phổi, v.v...

*Điểm khác nhau về dấu hiệu trên bàn tay giữa giãn phế quản và hai loại bệnh trước của khí quản, phế quản là, không những ở một khu vực nào đó của vùng tương ứng với khí quản, phế quản xuất hiện nhiều dấu hiệu giãn phế quản, mà ở khu vực đó còn kèm theo một vùng nhỏ có điểm chảy máu màu đỏ tươi hoặc màu cà phê sậm.*


## PHỔI

Vị trí chẩn đoán phổi trên bàn tay nằm ở hai bên khu vực tương ứng với khí quản, phế quản, tức là ở hai bên đường thẳng đứng đi qua kẻ ngón út và ngón vô danh, và nằm phía trên của đường tình cảm. (H4-7)

Phổi chủ yếu có các bệnh viêm phổi, lao phổi và ung thư phổi.

### DẤU HIỆU TRÊN BÀN TAY KHI VIÊM PHỔI

Có rất nhiều loại viêm phổi, phương pháp phân loại cũng không thống nhất. Theo phân bộ giải phẫu của bệnh biến này, có thể phân ra viêm phổi thùy



H4 -7

lớn, viêm phổi thùy nhỏ (viêm phế quản) và viêm phổi gian chất. Người bị viêm phổi thùy lớn, ở vị trí tương ứng với phổi có điểm, vết màu trắng phân bố tán mạn hoặc điểm vết đỏ trắng xen kẽ, màu nâu ngả đỏ. Ranh giới với xung quanh rất rõ rệt,

đường viền khu vực có dấu hiệu rõ, mới, thường chỉ xuất hiện ở một bên nào đó; khi chúng viêm phổi nặng lên, điểm vết màu trắng ở vị trí tương ứng với phổi có thể trở thành trắng đậm, đỏ trắng xen kẽ hoặc đỏ sậm. Sau khi khỏi hẳn viêm phổi thùy lớn, phần lớn ở vị trí tương ứng với phổi còn lưu lại điểm vết rộng lồi lõm không bằng phẳng, có màu vàng nâu. Người bị viêm phổi thùy nhỏ, ở vị trí tương ứng với phổi có điểm vết tản mạn, màu trắng là chủ yếu, hoặc trắng đỏ xen kẽ, ngoài ra ở 1/2 nửa phía dưới đoạn ứng với khí quản, phế quản có điểm vết phân bố tản mạn màu trắng hoặc đốm trắng. Người viêm phổi có các chứng trạng chủ yếu như sốt, ho, đau vùng ngực.

Người có dấu hiệu viêm phổi ở vị trí tương ứng với phổi, phải đi bệnh viện chiếu X quang, làm xét nghiệm máu thông thường.

## **DẤU HIỆU Ở BÀN TAY KHI LAO PHỔI**


Lao phổi là loại bệnh truyền nhiễm mạn tính. Ở vị trí tương ứng với phổi có một hoặc một số điểm vết màu trắng hình tròn hoặc ôvan có ranh giới rõ rệt, thường là lao phổi ở giai đoạn đầu; nếu điểm vết đó có màu tro hoặc đỏ trắng thì đang ở thời kỳ lao hoạt động, nếu trong điểm vết màu trắng có khu vực hình tròn màu tro thì dự đoán lao đã

hình thành các hang hốc. Nếu có chỗ lõm hình tròn hoặc ô van có màu bụi, màu vàng khô, màu kén già thì dự đoán là lao có điểm vôi hoá. Khi đó điểm vết dấu hiệu lao có màu sắc đậm, rất tập trung, có hình như hạt cát. Lao phổi ở thời kỳ đầu hoặc khi bệnh biến còn nhẹ thường không có chứng trạng gì, còn khi bệnh biến phá hoại nghiêm trọng, vi trùng đang hoạt động thì chứng trạng chủ yếu là sốt, ra mồ hôi trộm, mệt mỏi, không muốn ăn, ho, ho ra đờm, đau ngực, v.v... Nếu ở vị trí tương ứng với phổi của người bệnh, trong điểm vết báo hiệu lao có điểm như kim châm có màu đỏ tươi thì biết người bệnh có ho ra máu; nếu có điểm màu đỏ sẫm thì dự đoán người bệnh ho ra máu đã lâu.

Người bệnh có dấu hiệu lao phổi ở vị trí chẩn đoán phổi, phải đi bệnh viện làm kiểm tra đờm, kiểm tra máu thông thường, kiểm tra độ trầm huyết, và các xét nghiệm vi trùng lao, v.v... chụp X quang v.v...

## **DẤU HIỆU TRÊN BÀN TAY KHU UNG THƯ PHỔI**

Ung thư phế quản (ung thư phổi) là u ác tính nguyên phát thường gặp ở phổi. Người bị bệnh này, ở vị trí tương ứng với phổi có điểm, vết lõm, ranh giới không rõ ràng, màu vàng nâu, màu cà phê, màu xanh sẫm hoặc màu tím đen. Chứng



H4-8

trạng chủ yếu là ho, ho ra máu, đau ngực, sốt, v.v...; còn biểu hiện nặng nhẹ và xuất hiện sớm hay muộn quyết định ở ung thư ở vị trí nào, to hay nhỏ, chủng loại, giai đoạn phát triển và có di căn hay không, v.v...

Người có dấu hiệu ung thư phổi ở vị trí chẩn đoán phổi, phải đi bệnh viện chụp X quang ngực, làm xét nghiệm tế bào ung thư trong đờm, soi phế quản, chụp cắt lớp (CT).

Có lúc dấu hiệu ung thư phổi và lao phổi rất khó phân biệt. Ở dưới là hình vẽ bàn tay của một bệnh nhân nữ 24 tuổi (H4-8).

Ở vị trí tương ứng với phổi của bệnh nhân có một điểm vết màu tro sậm, hình thái không có qui tắc, bệnh nhân nói có chứng trạng ngực bồn chồn. Nếu chỉ xem dấu hiệu trên bàn tay thì phân đoán rất khó. Vì đây là dấu hiệu nằm giữa lao phổi và ung thư phổi. Nếu cân nhắc đến yếu tố tuổi tác thì thấy khả năng bị lao phổi lớn hơn. Nhưng do điểm vết trên bàn tay có hình thái không có qui tắc, màu lại tối sậm, nên không thể loại trừ khả năng bị ung thư. Chỉ sau khi kiểm tra kỹ thêm một bước nữa mới có thể đủ căn cứ kết luận đúng là bệnh lao.

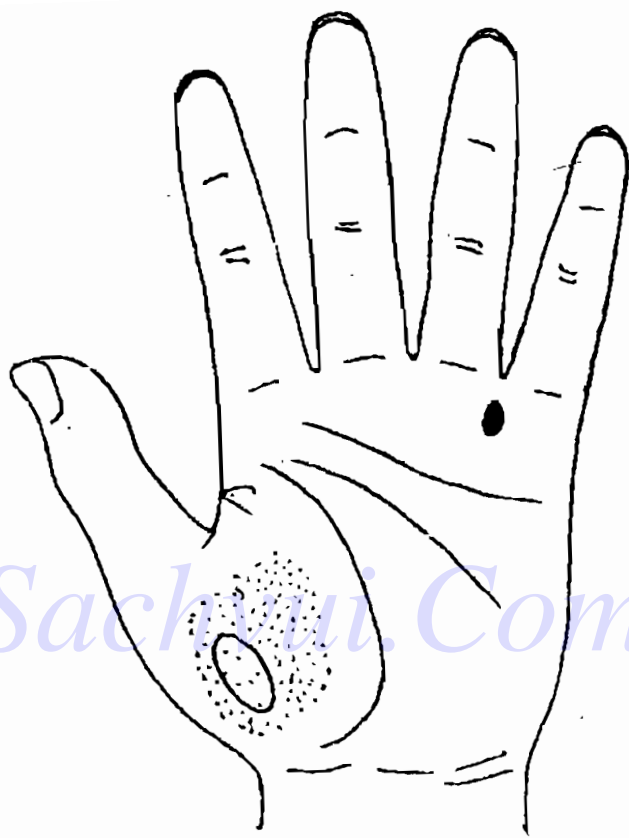


## DẤU HIỆU TRÊN BÀN TAY KHI BỊ BỆNH TIM PHỔI GIÃN PHẾ QUẢN

Giãn phế quản là do viêm phế quản mạn tính phát triển thành. Do đó khi phán đoán giãn phế quản, điều kiện trước tiên là xác định xem trước kia người bệnh có bị viêm phế quản hay không. Nếu thấy ở vị trí tương ứng trên bàn tay có điểm vết màu vàng thì phán đoán là giãn phế quản. Còn trước kia đã từng bị viêm phổi thùy lớn thì trước tiên phải quan sát khu vực tương ứng với khí quản có dấu hiệu viêm phế quản hay không. Nếu có thì không nghi ngờ gì, đúng là giãn phế quản.

Nói một cách đơn giản thì giãn phế quản ảnh hưởng đến tim, do chính là bệnh tim phổi. Do đó chỉ cần đem vị trí ứng với phổi kết hợp với vị trí ứng với hệ tuần hoàn là có thể biết chính xác. Xem hình vẽ ở dưới (H4-9).

Người bệnh là một nam thanh niên 27 tuổi. Trong khu vực ứng với phổi của anh ta có một chỗ lồi lên hình kén tằm màu vàng; ở vùng ứng với tim hiện màu xanh sậm; ở vị trí ứng với hệ thống truyền dẫn có một số đường lồi gân xanh. Xem dấu hiệu trên bàn tay này thấy người bệnh ít nhất phải có chứng trạng ngực bồng chồn, trong lòng bâng hoàng, v.v... cũng có thể thấy ho khan hoặc thở khó khăn. Từ bộ vị chủ yếu của bệnh, thấy có bệnh tim biểu hiện trên bàn tay. Nhưng tuổi của người



H4-9

bệnh đả loại trừ khả năng bị bệnh động mạch vành tim và bệnh tim người già, khả năng bị phong thấp tim cũng rất ít. Kết hợp với phán đoán dấu hiệu ở vị trí phổi, rất nhiều khả năng là bệnh tim phổi.

*Người bị giãn phế quản dẫn đến bệnh tim phổi,*

phải thờ như bị suyễn nặng, thường không cần xem bàn tay, chỉ cần nghe tiếng thờ cũng biết. Nhưng viêm phế quản mạn tính, giãn phế quản, bệnh tim phổi là những bệnh phát triển kế tiếp nhau, vì vậy dùng phép xem tay có thể phán đoán rất nhanh.

Khi phán đoán qua bàn tay về bệnh phổi phải chú ý cân nhắc một điểm: nếu người được chẩn đoán là nữ thì sau khi loại trừ khả năng bị bệnh phổi, phải nghĩ có khả năng bị tăng sinh thùy nhỏ của tuyến vú. Do dấu hiệu trên bàn tay của bệnh tăng sinh thùy nhỏ của tuyến vú cũng nằm trên cùng khu vực với bệnh phổi. Do đó muốn phán đoán cuối cùng là viêm phổi hay là tăng sinh thùy nhỏ tuyến vú, phải dùng biện pháp giám định tổng hợp.


Thông thường người bị viêm phổi thường kèm theo viêm khí quản và viêm mũi họng, do đó trong mấy khu vực tương ứng trên bàn tay cũng đều có dấu hiệu đi kèm với nhau. Nếu chỉ ở vị trí ứng với phổi có dấu hiệu, còn ở vị trí ứng với khí quản và họng không có điểm phản ứng thì phải cân nhắc có khả năng bị tăng sinh thùy nhỏ của tuyến vú.

Người bị tăng sinh thùy nhỏ tuyến vú, ở khu vực tương ứng với phổi, có điểm vết màu trắng, màu sắc nhạt, không có hình thái dạng hạt cát. Có một số người bệnh kèm theo đau sườn, điểm tương ứng với gan có màu trắng, màu xanh sậm.

Khi cân nhắc tổng hợp hai mặt nói trên, thường có thể phán đoán tương đối chính xác.


## BÀI TẬP PHÂN ĐOÁN HỆ THỐNG HÔ HẤP

1. Đây là dấu hiệu trên bàn tay của một phụ nữ trung niên. Ở các khu vực tương ứng với mũi, họng, hầu, amidan đều có điểm vết màu trắng, cự ly giữa các điểm vết tương đối lớn, bạn phải chẩn đoán đó là bệnh gì.



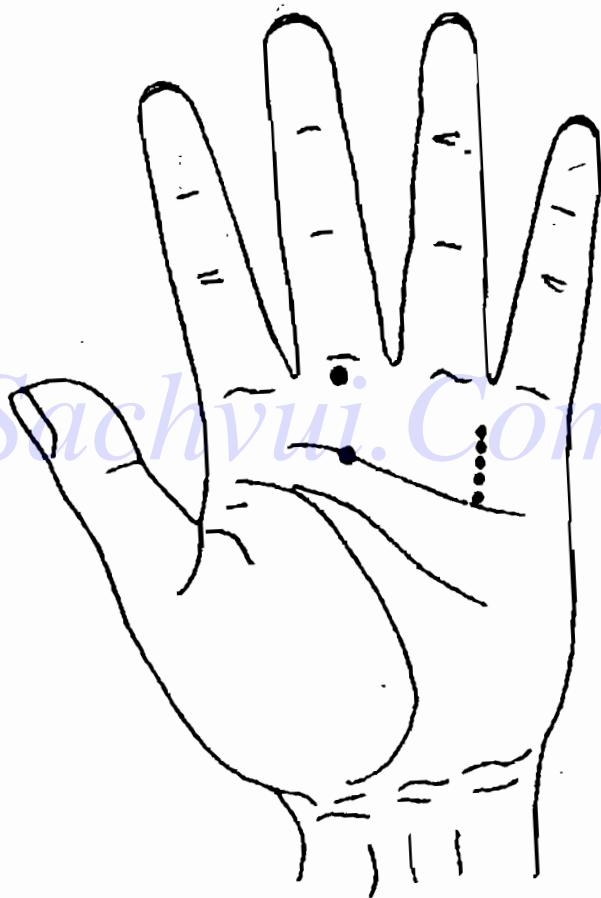
H4 - 10

2. Đây là dấu hiệu trên bàn tay của một người đàn ông trung niên. Ở khu vực ứng với mũi có điểm vết màu trắng nhạt, tương đối nông; ở khu vực ứng với họng, hầu, amidan có điểm vết lồi màu đỏ sậm, bạn phải đoán là bệnh gì?



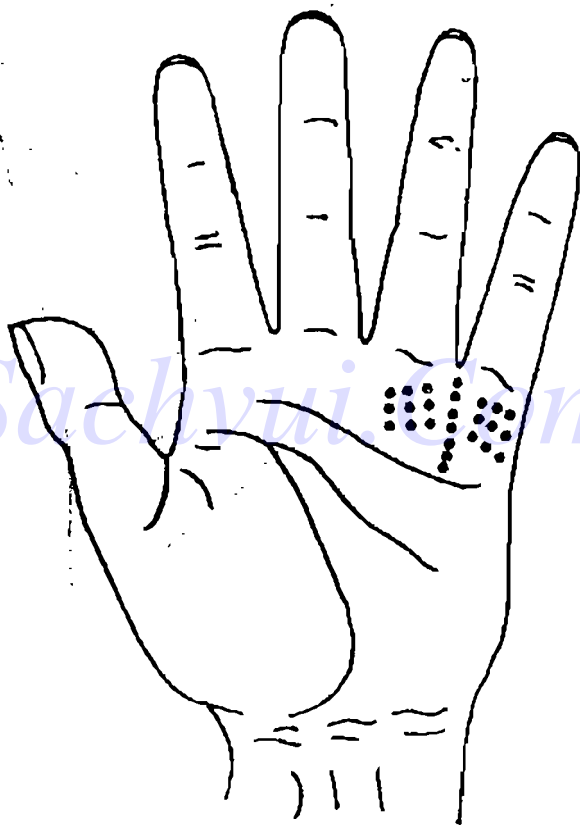
H4-11

3. Đây là dấu hiệu trên bàn tay của một ông già. Ở các khu vực tương ứng với mũi, họng, hầu, amidan, khí quản, phế quản đều có điểm vết màu trắng, bạn phải chẩn đoán là bệnh gì?



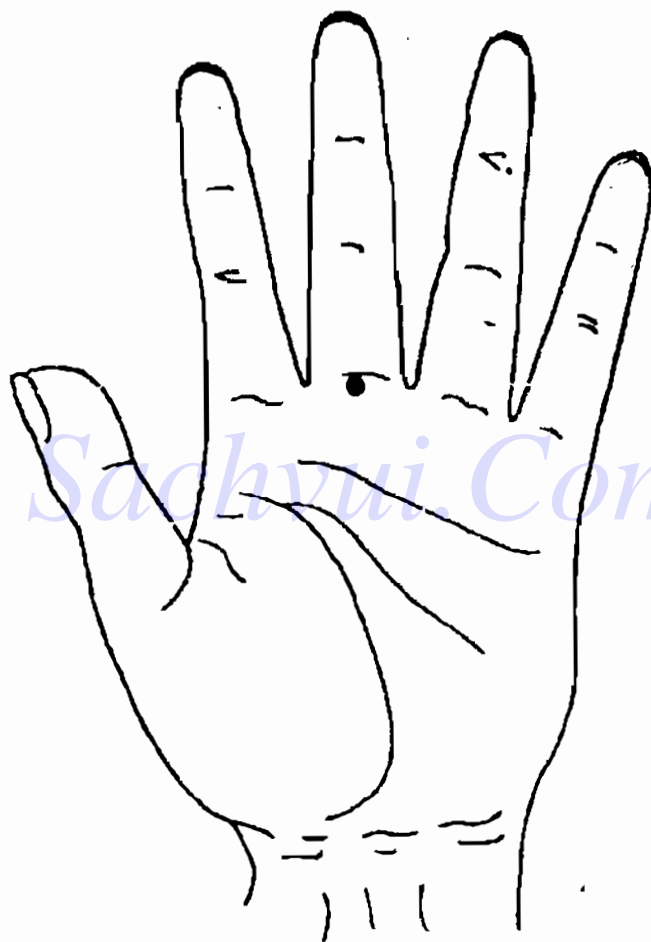
H4 - 12

4. Đây là dấu hiệu trên bàn tay của một ông già (H4-13). Ở khu vực ứng với khí quản, phế quản, phổi có đường chỉ tay tạp loạn, ở khu vực ứng với khí quản, phế quản có điểm vết lõm màu vàng nâu, bạn phải chẩn đoán là bệnh gì?



H4 - 13


5. Đây là dấu hiệu trên bàn tay của một nam thanh niên (H4-14). Ở khu vực ứng với mũi có điểm vết lồi màu nâu sậm, bạn phải đoán là bệnh gì?



H4-14

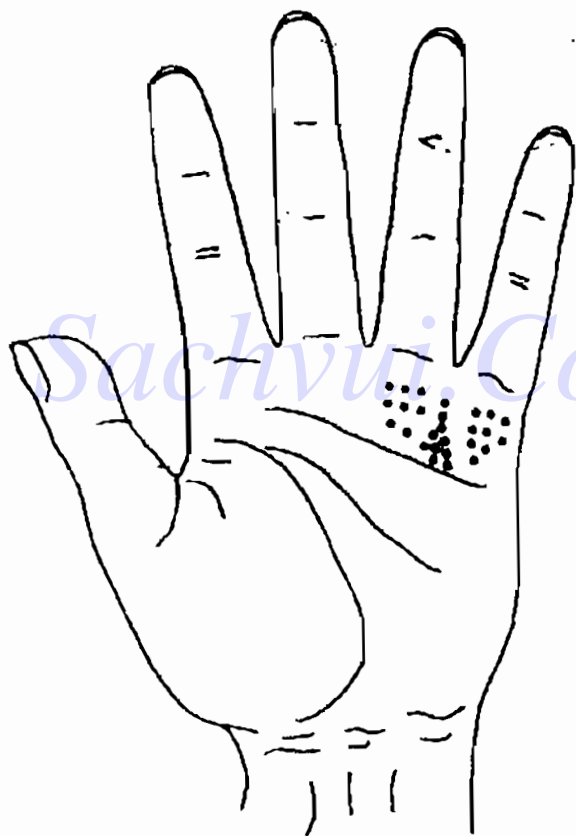


6. Đây là dấu hiệu trên bàn tay của một nam trung niên (H4-15) đã hút thuốc lá trong một thời gian dài. Ở khu vực ứng với mũi có điểm lồi, màu xanh tím, ranh giới không rõ ràng, gốc năm ngón tay đều có màu sậm. Phải đoán là bệnh gì?



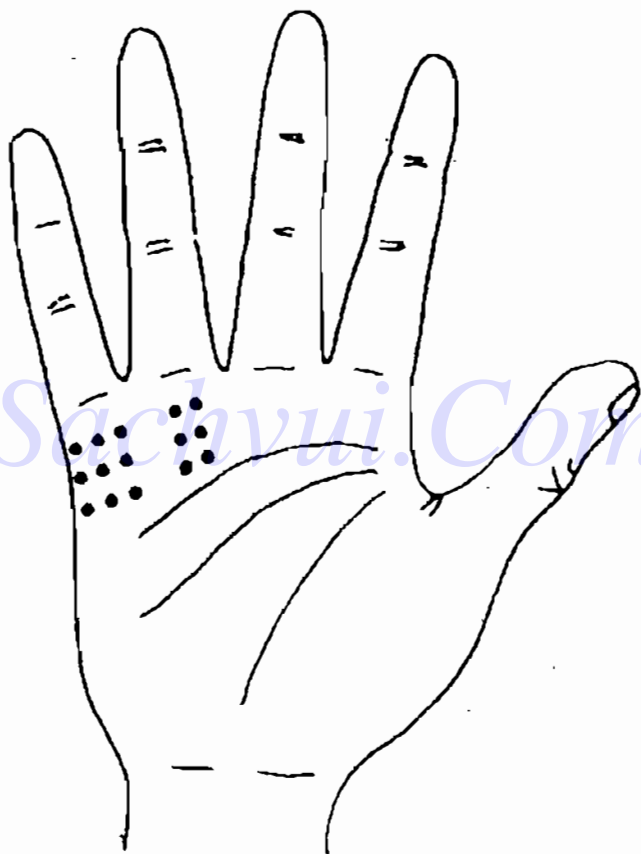
H4-15

7. Đây là dấu hiệu trên bàn tay của một nam thanh niên (H4-16). Ở khu vực ứng với phổi có điểm vết màu trắng là chính (ngoài ra còn màu đỏ trắng xen kẽ) phân bố tản mạn, ở vùng ứng với khí quản, phế quản có điểm vết màu trắng. Phải chẩn đoán là bệnh gì.




H4-16

8. Đây là dấu hiệu trên bàn tay của một phụ nữ trung niên (H4-17). Ở khu vực ứng với phổi có điểm vết màu trắng phân bố tản mạn, nhưng phân bố khu vực rõ ràng. Phải đoán là bệnh gì?



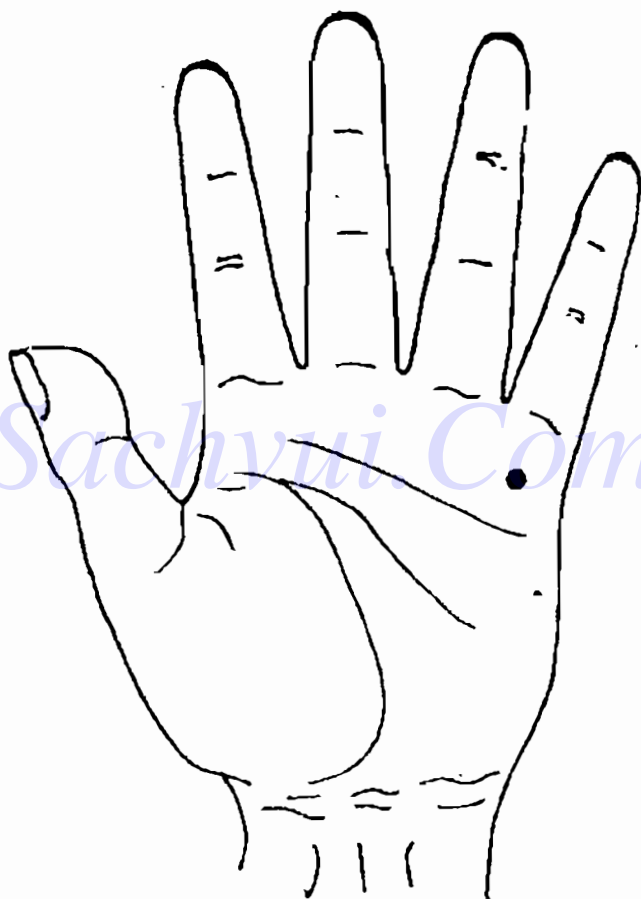
H4-17

9. Đây là dấu hiệu trên bàn tay của một nữ thanh niên (H4-18). Ở khu vực ứng với phổi có điểm vết hình tròn, ranh giới rõ ràng, màu trắng, trong đó có một khu vực hình tròn màu tro. Phải đoán là bệnh gì?



H4-18

10. Đây là dấu hiệu trên bàn tay của một ông già (H4-19). Ở khu vực tương ứng với phổi có chỗ lồi màu xanh sậm, ranh giới không rõ ràng. Phải đoán là bệnh gì?



H4 - 19

## ĐÁP ÁN

1. Viêm mũi cấp tính, viêm họng hầu cấp tính.
2. Viêm họng cấp ảnh hưởng tới xoang mũi, dẫn đến viêm mũi cấp.
3. Viêm phế quản cấp do bị viêm nhiễm đường thở gây ra.
4. Viêm phế quản mạn tính.
5. Viêm mũi mạn tính.
6. Ung thư mũi.
7. Viêm phổi thùy nhỏ.
8. Viêm phổi thùy lớn.
9. Lao phổi đã có hang.
10. Ung thư phế quản phổi.

## Chương 5

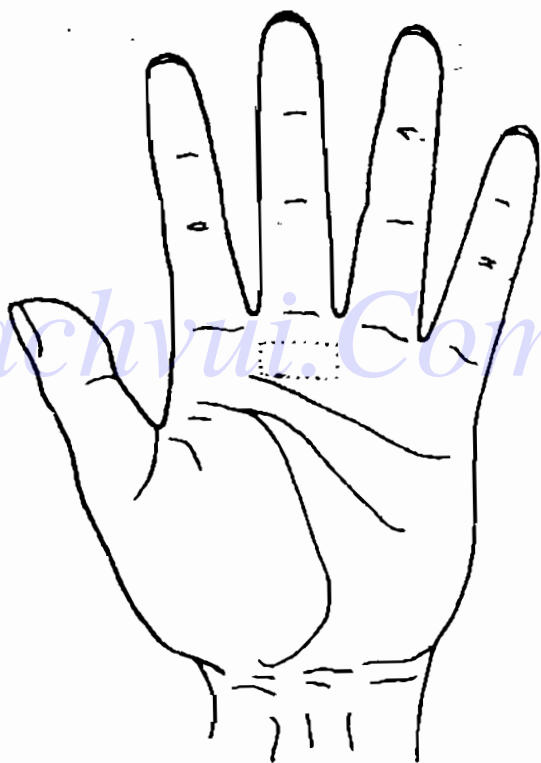
# XEM TAY CHẨN ĐOÁN BỆNH CỦA HỆ THỐNG TIÊU HOÁ

**H**ệ thống tiêu hoá do hai bộ phận là ống tiêu hoá và tuyến tiêu hoá cấu tạo nên. Ống tiêu hoá bao gồm khoang miệng, họng, thực quản, dạ dày, ruột non, ruột già và hậu môn. Tuyến tiêu hoá bao gồm tuyến nước bọt, gan, tuyến tụy và các tuyến nhỏ trong ống tiêu hoá như các tuyến nhỏ ở dạ dày, ở ruột, v.v... Chức năng sinh lý của hệ thống tiêu hoá là tiên hành tiêu hoá vật lý và hoá học đối với thức ăn, hấp thu các chất dinh dưỡng như mô, đạm, vitamin, khoáng chất, các loại đường, v.v... cung cấp vật liệu cần thiết giúp cơ thể sinh trưởng, phát triển, phát dục, tu bổ.

Căn cứ vào kinh nghiệm lâm sàng của cá nhân tôi, đặc hiệu trên bàn tay của các cơ quan, nội tạng chủ yếu của hệ tiêu hoá phản ánh rất rõ ràng, nhưng dấu hiệu của tụy và các tuyến nhỏ khác rất khó tìm được vị trí chính xác.

## RĂNG

Vị trí chẩn đoán của răng trên lòng bàn tay, nằm phía dưới vị trí chẩn đoán của mắt và mũi, nằm ở phía trên vị trí chẩn đoán họng, tức là trong khu vực hình chữ nhật nằm phía trên lòng bàn tay, đối thẳng với cuối ngón tay giữa.



H5-1



Bệnh răng chủ yếu có sâu răng, viêm tuỷ răng và viêm chân răng.

## **DẤU HIỆU TRÊN BÀN TAY KHI SÂU RĂNG**

Sâu răng là một loại bệnh do ảnh hưởng của các nhân tố bên ngoài và bên trong, làm các tổ chức của thân răng bị mất canxi, phân giải canxi phá hoại, tổn thương các tổ chức của thân răng. Ở vị trí chẩn đoán răng trên bàn tay của người bệnh có những điểm màu trắng hình thái không có qui tắc. Nếu điểm trắng nhìn như có như không, tương đối nhỏ, thì người bệnh thường không có chứng trạng gì; nếu điểm trắng tương đối to, trong màu trắng ngả đỏ thì người bệnh thường bị viêm tuỷ răng, răng cảm thấy đau khi bị kích thích lạnh, nóng, chua, ngọt, v.v... bên ngoài tác động và khi có thức ăn giắt vào lỗ sâu răng.

## **DẤU HIỆU TRÊN BÀN TAY KHI VIÊM TUỶ RĂNG**

Viêm tuỷ răng phần nhiều là giai đoạn kế tiếp khi sâu răng có lỗ sâu răng tương đối sâu, chủ yếu do vi khuẩn, vi trùng và các nhân tố khác thông qua các ống nhỏ trong chất thể răng hoặc lỗ xuyên tuỷ kích thích vào tuỷ răng, làm viêm các tổ chức của tuỷ răng. Ở vị trí chẩn đoán răng

trên bàn tay của người bệnh có một mảng nhỏ màu trắng, nếu trong trắng ngả đỏ thì thường bị đau răng từng trận.

## **DẤU HIỆU TRÊN BÀN TAY KHI VIÊM CHÂN RĂNG**

Chân răng còn gọi là giềng răng, bao gồm cả tổ chức phần mềm ở dưới, trong răng. Viêm chân răng thường có dấu hiệu giống viêm tuỷ răng, đều có điểm trắng hoặc đỏ trắng xen kẽ ở vị trí chẩn đoán răng. Nhưng màu sắc ở viêm chân răng thiên sang trắng, còn viêm tuỷ răng thì thiên sang đỏ. Thông thường điểm trắng nhiều là đang bị viêm; khi chân răng của người bệnh đang bị đau. Khi màu sắc ngả sang vàng, thường là viêm chân răng mạn tính.

Sự khác biệt của viêm chân răng với viêm tuỷ răng là hình thái vành quanh dấu hiệu không giống nhau. Sự khác biệt này rất khó diễn tả bằng ngôn ngữ, mọi người chỉ thể nghiệm được trong thực tiễn chẩn đoán của mình.

## **DẤU HIỆU TRÊN BÀN TAY SAU KHI NHỔ RĂNG**

Nếu còn giữ được, không bắt đặc di thì không

nên nhớ rằng. Thông thường thời gian bị bệnh tương đối dài, đau răng cũng rất khó chịu, lúc không chịu được mới phải nhổ răng. Do đó dấu hiệu chẩn đoán trên bàn tay sau khi nhổ răng, nếu suy nghĩ phân tích màu sắc có thể biết: màu sắc có màu vàng; sau khi nhổ răng, tổ chức phần mềm cục bộ thường đổi lên, nên về hình thái dấu vết chẩn đoán thường là một điểm lồi. Khi kinh nghiệm đã tích lũy nhiều có thể căn cứ vào điểm lồi màu vàng ở khu vực tương ứng với răng, chẩn đoán ra được người được chẩn đoán đã nhổ răng thứ mấy ở hàm trên hay hàm dưới.

Thông qua chẩn đoán ở bàn tay, có thể phân ảnh tương đối điển hình một vấn đề phổ biến trong chẩn đoán là, tuy trên bàn tay có dấu hiệu rất rõ ràng, nhưng thực tế khi xem trong khu vực chẩn đoán lại có thể có một điểm ở phía trên hoặc ở phía dưới, nếu cứ cứng nhắc xem hình vẽ mẫu trong sách thì sẽ tìm không đúng. Phải tìm đúng vị trí, phân biệt rõ màu sắc và hình thái, muôn vậy phải có kinh nghiệm, nếu chỉ lý luận dù nhiều cũng chẳng ăn thua gì. Điều này cũng giống như bắt mạch trong Trung y, dù nói rõ được qui luật trình bày trong sách, nhưng thực tế lúc bắt mạch lại khác xa với những điều nói trong sách, không những thế cảm giác và thể nghiệm này cũng không thể trình bày rõ bằng ngôn ngữ

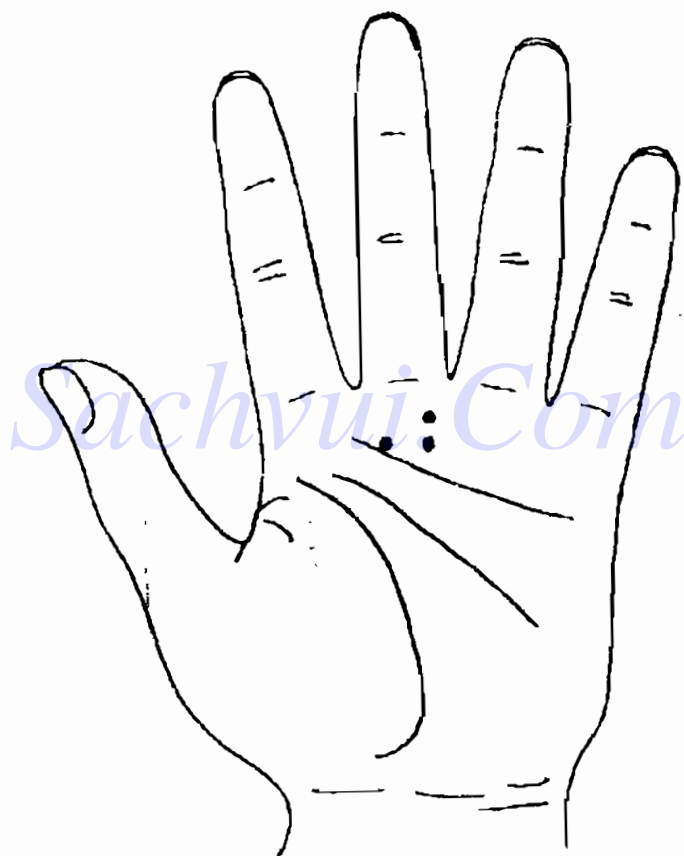
được, mà phải dựa vào kinh nghiệm tích lũy lâu dài mới có thể nắm vững được.

Với người mới học đọc kỹ tài liệu, cũng không bằng áp dụng phương pháp sau đây: trước tiên nắm vững yếu linh chẩn đoán bàn tay, sau đó biết ai có bệnh bì thì chủ động xem tay của họ, tìm ra vị trí có phản ứng, biểu hiện hình thái màu sắc của nó trên bàn tay tương ứng với bệnh đó. Lấy việc xem răng làm ví dụ, chúng ta biết ai đã từng nhổ răng thì chủ động tìm họ xem, hỏi rõ chiếc đã bị nhổ là chiếc răng thứ mấy ở hàm trên hay dưới, sau đó đối chiếu phân tích biểu hiện trên bàn tay. Điều đó không có gì phải ngỡ ngàng cả, khi bắt đầu học không được sợ nói sai sẽ mất mặt. Chỉ cần hỏi cẩn thận, xem nhiều, tham khảo đối chiếu chi tiết, thường xuyên cọ xát với thực tế là chúng ta sẽ tích lũy được kinh nghiệm, tự nhiên sẽ dễ dàng chẩn đoán đúng.

Khi xem xét chẩn đoán cụ thể, chúng ta còn phải căn cứ vào tuổi tác khác nhau của người được chẩn đoán để cân nhắc rộng hơn. Như hình vẽ biểu diễn ở dưới.

Đây là dấu hiệu trên bàn tay của một bé trai 7 tuổi. Ở khu bên phải của khu vực chẩn đoán răng có 3 điểm trắng nhạt, ta có thể chẩn đoán là viêm chân răng không? Không nhất định như vậy. Dấu hiệu này cũng có thể là điểm phản ứng khi cháu

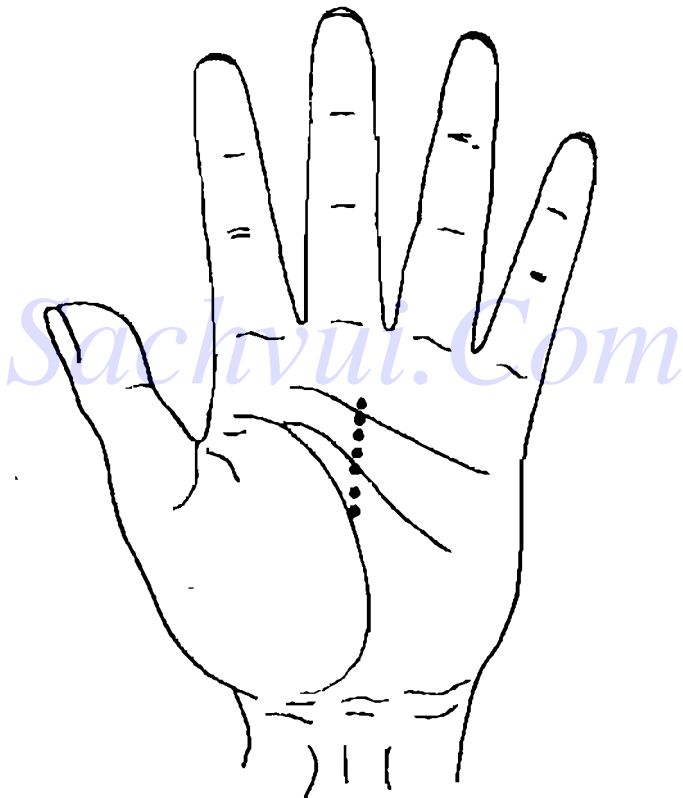
bé thay răng. Chỉ có điều điểm này phải có màu trắng không đậm hơn màu sắc điểm phản ứng khi viêm chân răng.



H5-2

## THỰC QUẢN

Vị trí chẩn đoán thực quản trên bàn tay, nằm dưới khu vực răng, nằm trên đường thẳng đứng đi qua giữa ngón tay giữa, tức là đoạn thẳng từ vị trí chẩn đoán họng tới vị trí chẩn đoán đầu não.



H5-3

Bệnh thực quản chủ yếu có viêm thực quản trào ngược, thực quản khó nuốt và ung thư thực quản.

## **DẤU HIỆU TRÊN BÀN TAY KHI VIÊM THỰC QUẢN DO TRÀO NGƯỢC**

Viêm thực quản do trào ngược là do chức năng của cơ không chế đầu dưới thực quản bị mất điều hoà, dẫn tới các thức ăn ở dưới dạ dày và manh tràng trào ngược trở lại làm đầu dưới thực quản bị viêm. Với người bị bệnh này ở giai đoạn đầu, ở vị trí chẩn đoán thực quản trên bàn tay có các điểm vết màu trắng, màu sắc nóng, phân bố thưa thớt, họ thường có các chứng trạng có cảm giác nóng như đốt ở mũi ức, đau, thờ chậm, nôn mửa, v.v...

Nếu ở vị trí chẩn đoán thực quản có điểm vết màu trắng là chính, ngoài ra có đó trắng xen kẽ thì dự đoán bệnh tương đối nặng, người bệnh không chỉ có cảm giác nóng như đốt ở mũi ức, đau thờ chậm, nôn mửa, mà còn có chứng trạng nuốt khó, chảy máu, v.v...

Nếu ở cuối khu vực chẩn đoán thực quản có chỗ lồi màu hơi trắng và màu vàng, thì dự đoán người đó bị bệnh đã tương đối lâu, đồng thời tự họ cũng cảm giác thấy chứng trạng; nếu ở khu vực chẩn đoán thực quản hiện màu vàng, da khô thì dự đoán có thể người bệnh không tự cảm giác được chứng trạng.

Người có dấu hiệu viêm thực quản do trào ngược trên bàn tay, phải đi bệnh viện làm xét nghiệm độ chua ở thực quản, đo độ PH trong thực quản và đo áp lực trong thực quản, soi thực quản, v.v...

## **DẤU HIỆU TRÊN BÀN TAY KHI THỰC QUẢN KHÓ NUỐT**

Thực quản khó nuốt thường hay gặp ở nữ công chức làm việc ở công xưởng. Thực quản của người bình thường phải trơn nhẵn, đồng đều. Nhưng do các nguyên nhân khác nhau, có người trên thực quản có chỗ bị lõm ra một chút. Kết quả khi nuốt thực ăn cảm thấy không thông thoát. Khi ăn có cảm giác nghẹn tắc, sau khi ăn xong hay cảm thấy chua, muồn nôn, thường dễ nghi là biểu hiện ung thư thực quản. Dấu hiệu trên bàn tay của thực quản khó nuốt là ở khu vực chẩn đoán thực quản có điểm hình tròn, màu trắng, màu vàng hoặc vàng sậm.

Người có dấu vết bị thực quản khó nuốt trên bàn tay, phải đi bệnh viện soi thực quản và sinh thiết, v.v...

## **DẤU HIỆU TRÊN BÀN TAY KHI UNG THƯ THỰC QUẢN**

Ung thư thực quản là u ác tính thường gặp ở



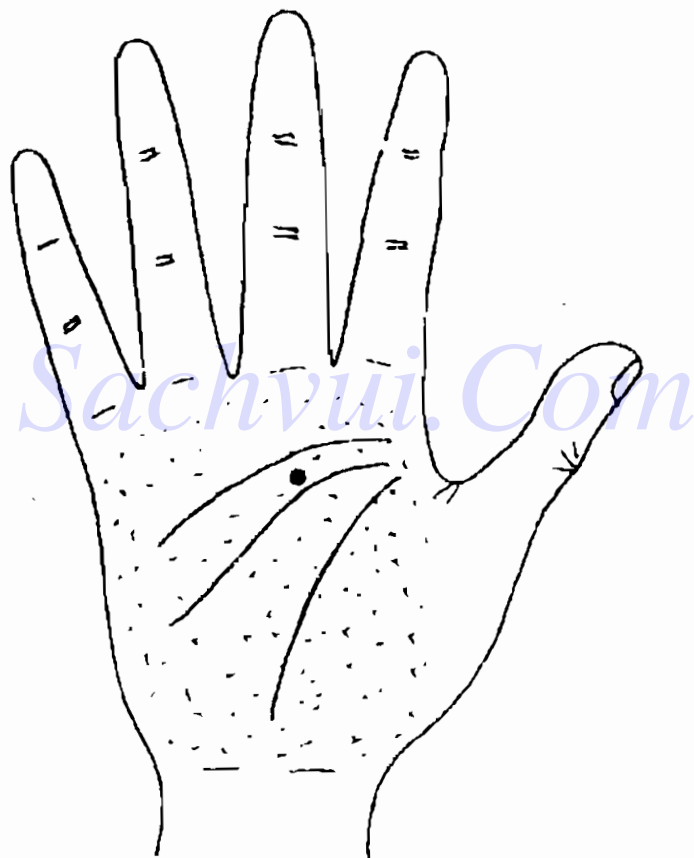
đường tiêu hoá, phần lớn gặp ở nam giới trên 40 tuổi. Người bị bệnh này, ở vùng ứng với thực quản trên bàn tay, có điểm, vết lõm hình tia, ranh giới không rõ rệt, có màu nâu vàng, màu cà phê sẫm, màu đỏ sẫm hoặc xanh tím. Ung thư thực quản dễ bị chẩn đoán nhầm. Do chứng trạng trong thời kỳ đầu gần giống như viêm họng mạn tính, có nhiều người bệnh này ở thời kỳ đầu có thể không có chứng trạng gì hoặc chỉ có cảm giác nghẹn tắc, khó nuốt, đau sau xương ngực, cảm giác nuốt thức ăn trôi chậm hoặc như có dị vật trong cổ. Người bị bệnh này ở giai đoạn giữa, cuối mới thấy thực sự khó nuốt và thức ăn trào ngược từ dạ dày lên.

Tỷ lệ mắc ung thư thực quản ở Trung Quốc rất cao, rất nhiều người đợi tới khi kiểm tra ra thì bệnh đã ở giai đoạn giữa và cuối rồi. Do đó khi phát hiện thấy triệu chứng ác tính trên bàn tay phải lập tức đi kiểm tra ngay, tuyệt đối không được coi thường.

Người có dấu hiệu ung thư thực quản trên bàn tay phải đi bệnh viện xét nghiệm tế bào thực quản, chụp X quang, soi thực quản và sinh thiết, v.v...

Căn cứ vào quan sát của cá nhân tôi, đại bộ phận người bị ung thư, ở vị trí chẩn đoán bệnh tương ứng của họ đều có những dấu hiệu ác tính như đã nói ở trên. Nhưng cũng có một số ngoại lệ, có người bệnh điểm phản ánh bệnh biến của

nội tạng tương ứng không có dấu hiệu ác tính, nhưng "khí" và "sắc" của bàn tay rất xấu, cả lòng bàn tay đều tối xỉn, có dấu hiệu khô cứng sắp chết. Ở dưới là hình vẽ dấu hiệu bàn tay của một phụ nữ trung niên (H5-4).



H5 - 4

Ở khu vực chẩn đoán thực quản của bệnh nhân có một điểm sáng màu trắng cục bộ khớp với dấu hiệu viêm thực quản do trào ngược. Nhưng xem toàn bộ lòng bàn tay thì màu sắc xám ám, như có một lớp khí đen. Đối với dấu hiệu này tuyệt đối không được coi thường. Lúc đó tôi bảo người bệnh là chứng viêm thông thường, để tránh gây áp lực lo lắng cho cô ấy, sau đó dặn phải đi kiểm tra kỹ hơn, quả nhiên đó là bệnh ung thư thực quản.

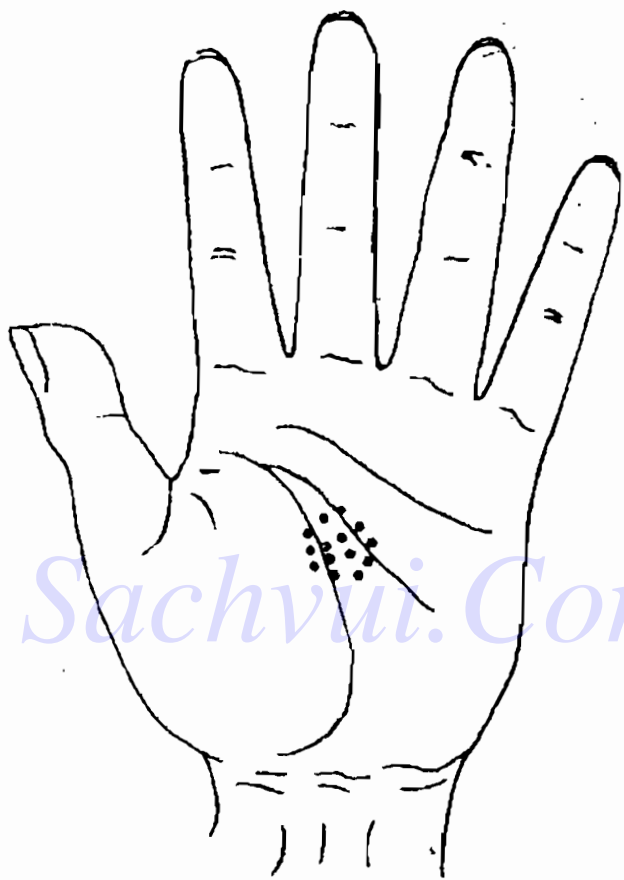
## **DẠ DÀY**

Vị trí chẩn đoán dạ dày trên bàn tay nằm ở giữa lòng bàn tay, có phạm vi tương đối lớn.

Bệnh dạ dày chủ yếu là viêm dạ dày, loét do tiêu hóa và ung thư dạ dày (H15-5).

### **DẤU HIỆU TRÊN BÀN TAY KHI VIÊM DẠ DÀY**

Viêm dạ dày là các dạng viêm niêm mạc dạ dày mạn tính hoặc cấp tính do các nguyên nhân khác nhau gây ra. Viêm dạ dày cấp được phân ra 2 loại lớn là loại do nguyên nhân bên ngoài và loại tự phát sinh bên trong, trong đó viêm dạ dày cấp do nguyên nhân bên ngoài bao gồm 2 loại: đơn thuần và mục ruỗng; viêm dạ dày cấp tự phát sinh bên trong bao gồm 2 loại: do viêm nhiễm và hoa mủ.



H5-5

Viêm dạ dày mạn tính phân ra 2 loại lớn: nguyên phát và kế tục; trong đó viêm dạ dày mạn tính nguyên phát lại gồm 3 loại: viêm ngoài móng, viêm cơ thắt và viêm phình dạ; viêm dạ dày mạn tính kế tục thường cùng tồn tại với loét dạ dày, ung

thư dạ dày và sau khi mổ. Người bị viêm dạ dày cấp, ở vị trí chẩn đoán dạ dày trên bàn tay có điểm vết phát sáng màu trắng hoặc màu đỏ trắng xen kẽ, hơi nổi lên, giống như da bị mọng nước. Người bị viêm dạ dày ngoài màng mạn tính có điểm trắng phân bố thưa thớt, nhưng các điểm trắng rất nhạt, không rõ ràng, phải rất chú ý mới phân biệt được. Ở giữa dấu vết không quá nổi ("phù") cũng không quá "lặn", độ đậm cũng không quá lớn. Thay đổi lồi lõm không rõ ràng. Người viêm dạ dày co thắt mạn tính, ở vị trí tương ứng với dạ dày có một mảng nhỏ xanh sậm, vàng sậm hoặc tím sậm, không những thế da khô, có trường hợp còn có vết lõm, nhưng vết lõm như vậy phải khác với vết lõm sinh lý, vì có người sinh ra giữa lòng bàn tay đã tương đối lõm; người bị viêm dạ dày phình dày mạn tính, ở vị trí tương ứng với dạ dày có chỗ lồi màu vàng giống như hình cái kén nổi lên, đường vân tay ở đó tương đối thô và rối loạn. Cũng có trường hợp dấu vết có màu trắng ngả hồng, hơi giống da mặt người lúc chảy mồ hôi. Người bị viêm dạ dày chủ yếu có các chứng trạng bụng trên không thoải mái, đau, chán ăn, buồn nôn, nôn mửa, v.v... Người bị viêm dạ dày phình dày có chứng trạng đặc biệt là dịch axit trong dạ dày quá nhiều, cơn đau xuất hiện đột ngột.

Người có dấu vết viêm dạ dày mạn tính trên bàn tay phải đi bệnh viện chụp X quang, soi dạ

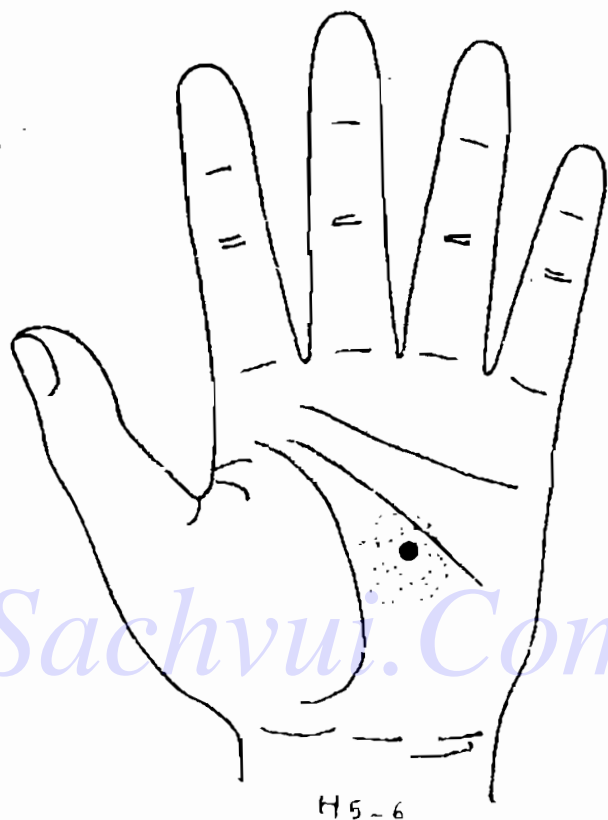
dày, kiểm tra niêm mạc dạ dày và đo độ chua của dạ dày, v. v...

## **DẤU HIỆU TRÊN BÀN TAY KHI LOÉT DẠ DÀY DO TIÊU HOÁ**

Loét do tiêu hoá thường xuất hiện ở dạ dày và manh tràng. Người bị loét do tiêu hoá, ở vị trí tương ứng với dạ dày hoặc manh tràng có một hoặc một số điểm, vết hình tròn màu trắng, họ có chứng trạng chủ yếu là đau bụng trên. Nếu trong vết hình tròn có điểm nhỏ màu đỏ tươi thì có thể có chảy máu, lúc đó người bệnh thường ỉa phân đen, có mau; nếu ở vị trí chẩn đoán dạ dày hoặc manh tràng hiện màu đỏ sẫm, thì người bệnh không chỉ có chứng trạng đau bụng trên, mà còn có chứng trạng dạ dày chua. Nếu ở vị trí chẩn đoán dạ dày hoặc manh tràng có màu vàng nâu hoặc màu cà phê thì dự đoán vết loét đã lành.

Đối với người bệnh bị loét do tiêu hoá lâu dài, phải chú ý quan sát sự thay đổi của khí và sắc ở khu vực chẩn đoán dạ dày. Hình vẽ ở dưới là dấu hiệu trên bàn tay của một người đàn ông lái xe trung niên.

Người bệnh đã có lịch sử 10 năm loét dạ dày, ở khu vực chẩn đoán dạ dày trên bàn tay có một vết màu cà phê, xung quanh vết này và gần khu



vực dạ dày có màu tối ám rờ rệt. Đối với dấu hiệu như vậy phải suy nghĩ có khả năng bệnh tái phát và diễn biến ác tính. Vì vết màu cà phê là dấu hiệu chẩn đoán ổ loét cũ, nhưng khi sắc ám tối lại cho thấy chính khí của cơ thể đã có khuynh hướng suy rờ rệt, do đó phải khuyên bệnh nhân đi làm những kiểm tra cần thiết.

Người có dấu hiệu loét do tiêu hoá ở khu vực chân đoán dạ dày hoặc manh tràng, phải đi bệnh viện chụp X quang, soi dạ dày, xác định độ chua trong dạ dày, thử nghiệm máu, v.v...

*Nếu ở khu vực chẩn đoán dạ dày xuất hiện điểm, vết màu trắng và xen kẽ đỏ, thì trong dạ dày đã có điểm chảy máu. Nếu cả khu vực chẩn đoán dạ dày có màu đỏ nhạt, màu đỏ sẫm, màu tím đỏ hoặc có những điểm vết nhỏ màu đỏ sẫm, thì rất nhiều khả năng bị chảy máu dạ dày. Đúng lúc đang chảy máu, thường có điểm màu đỏ tươi, còn sau khi hết chảy máu thì màu đỏ tươi chuyển thành đỏ sẫm.*

## **DẤU HIỆU TRÊN BÀN TAY KHI UNG THƯ DẠ DÀY**

Ung thư dạ dày đa số xuất hiện ở nam giới trên 40 tuổi, nếu mức độ xâm phạm chưa vượt quá niêm mạc tầng dưới thì gọi là ung thư giai đoạn đầu hoặc ung thư biểu bì dạ dày; nếu xâm phạm vượt quá tầng dưới niêm mạc thì gọi là ung thư giai đoạn giữa hoặc ung thư giai đoạn tiến triển. Người bị bệnh này, ở khu vực chẩn đoán dạ dày có một hoặc một số điểm, vết lồi, ranh giới không rõ ràng, có màu nâu vàng, xanh sẫm. Người bệnh chủ yếu các chứng trạng đau bụng âm ỉ hoặc căng




chương bụng, ăn uống giảm sút, buồn nôn, nôn mửa, ợ, ợ chua, v.v...

Người có dấu vết ung thư da dày ở khu vực chẩn đoán da dày, phải đi bệnh viện chụp X quang, soi da dày, sinh thiết, kiểm tra các tế bào da dày bong ra, đo độ chua da dày, thử nghiệm máu.

Người ung thư da dày hoặc loét da dày, sau khi mổ, ở khu vực chẩn đoán da dày thường có một vết sẹo lõm giống như vết dao cứa, tức là bản thân sẹo lõm lên, còn xung quanh sẹo thì lõm xuống. Màu sắc của sẹo thường dị thường và không rõ ràng.

Bệnh không có thay đổi chất của da dày thì trên bàn tay cũng có dấu hiệu phản ứng. Nhưng phán đoán giám định dấu hiệu này không chỉ phải cân nhắc đến giới tính, tuổi tác, nghề nghiệp, điều chủ yếu nhất là người chẩn đoán còn phải có một trình độ y học nhất định. Điều này đối với người làm công tác y học không phải là vấn đề gì lớn, nhưng đối với những người yêu thích môn chẩn đoán bàn tay, muốn đưa ra được chẩn đoán chính xác thì phải nỗ lực rất nhiều. Đương nhiên người ở trình độ sơ cấp nếu dựa vào chứng trạng có thể đưa ra được phán đoán chính xác, thấy được bộ phận nào của người được chẩn đoán có chỗ nào khó chịu cũng là một việc rất khó. Ở dưới là hình vẽ bàn tay của một phụ nữ trung niên:



Khu vực da dày trên bàn tay của người được chẩn đoán có điểm lốm, màu hơi tối, hoặc có điểm hơi trắng; ở khu vực chẩn đoán gan hơi có màu xanh sậm; cả lòng bàn tay mềm sáng có "khí". Căn cứ vào dấu hiệu trên, có thể đoán người được chẩn đoán bị bệnh biến vô khí chất. Ở khu vực gan hơi xanh sậm, có liên quan đến hiện tượng "trệ khí" ở phụ nữ độ tuổi ấy. Do đó có thể phán đoán người được chẩn đoán có các chứng trạng chủ yếu vùng da dày khó chịu, vùng sườn không thoải mái và tiêu hoá không tốt. Nhưng nếu chứng trạng rất nặng thì rất nhiều khả năng thuộc chứng chức năng thần kinh da dày, ruột.

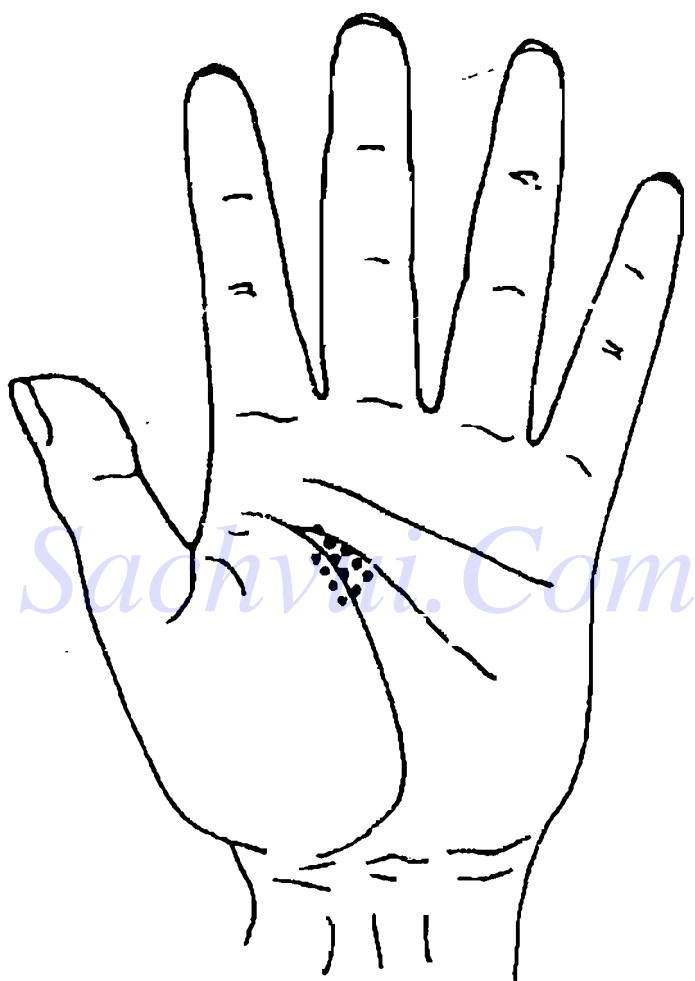
## Sachvui.Com GAN

Vị trí chẩn đoán gan trên bàn tay nằm kẹp trong đỉnh tam giác giữa đường sinh mệnh và đường trí não. (H5-8)

Bệnh gan chủ yếu có viêm gan, xơ cứng gan và u gan.

### DẤU HIỆU TRÊN BÀN TAY KHI VIÊM GAN

Theo chủng loại nguyên nhân gây bệnh có thể phân viêm gan siêu vi trùng ra các loại viêm gan A, viêm gan B, viêm gan không phải A không phải



H5-8

B và viêm gan D, thường hay gặp viêm gan A, viêm gan B. Viêm gan B và viêm gan không phải A không phải B có thể phát triển thành viêm gan mạn tính (bệnh trình vượt quá 6 tháng). Người bị viêm gan thường nói, màu sắc ở khu vực chẩn đoán gan thường hiện màu xanh. Thuật ngữ Trung y thường dùng "*Gan như thế thấy màu như thế*". Do Trung y cho rằng trong ngũ hành gan thuộc mộc, về màu sắc là màu xanh. Đồng thời còn thấy màu trắng và màu đỏ kèm theo. Trong thời kỳ viêm gan cấp, ở vị trí chẩn đoán gan trên bàn tay có điểm vết màu đỏ trắng xen kẽ hoặc màu trắng phân bố tập trung. Người bị viêm gan mạn tính, ở vị trí chẩn đoán gan có điểm vết đỏ sậm, tím sậm phân bố tập trung. Còn người trước kia bị viêm gan mạn tính, nay đã khỏi thì ở khu vực chẩn đoán gan có màu vàng hoặc vàng sậm. Các dạng viêm gan đều có biểu hiện mệt mỏi, chán ăn, đau dưới sườn phải.

Nếu ở vùng tam giác của khu chẩn đoán gan có chỗ lồi lên thì người được chẩn đoán có thể bị to gan hoặc gan nhiễm mỡ, nếu chỗ lồi thay đổi màu sắc không rõ ràng thì là gan to do sinh lý. Nhưng do khu đại ngư tế có thể khác nhau, có lúc chỗ lồi ở khu tam giác tương đối rõ, có lúc lại không rõ. Do đó khi hạ lời đoán phải hết sức chú ý xem xét kiểm tra.

Người có dấu hiệu viêm gan ở khu chẩn đoán


gan trên bàn tay, phải đi bệnh viện kiểm tra chức năng gan.

Trung y cho rằng, gan chủ về tình cảm. Người hay khóc, hay sầu muộn không vui, theo Trung y là người khí của ban bị uất kết, khí gan không thoải mái. Người "uất gan" thường ở vị trí chẩn đoán gan có các điểm trắng phân tán, nhưng tương đối nông. Nếu ở vị trí chẩn đoán gan có màu xanh thì sau khi loại trừ khả năng bị viêm gan, có thể phán đoán là khí ở vùng gan không thông thoát đã lâu. Ở dưới là hình dấu vết bàn tay của một phụ nữ khoảng 50 tuổi. (H5-9).

Ở toàn bộ khu vực chẩn đoán gan của người này có màu xanh nhạt, căn cứ vào dấu hiệu này, trước tiên có thể loại trừ khả năng bị viêm gan, vì màu xanh rất nhạt, chỉ đơn thuần là màu xanh, không có kèm theo các dấu hiệu khác về viêm gan. Sau khi cân nhắc đến tuổi của người được chẩn đoán đã cao, tâm tình hay uất ức, do đó dấu hiệu bàn tay này rất nhiều khả năng do bị uất gan lâu ngày sinh ra.

## **DẤU HIỆU TRÊN BÀN TAY KHI XƠ CỨNG GAN**

Xơ cứng gan là bệnh mạn tính do nhiều nhân tố gây ra, ảnh hưởng đến toàn thân. Người bị bệnh này, ở vị trí chẩn đoán gan hiện màu đỏ sậm, màu tím sậm, màu sắc rất thẫm, đồng thời thấy mạch



H5-9

máu nhỏ lồi lên; cá biệt có bệnh nhân có thể có "bàn tay gan", tức là ở khu tiểu ngư tế và đường sinh mệnh có hiện màu đỏ sậm; có kiểu "trì nhện", tức là ở lòng bàn tay có mạch máu nhỏ màu đỏ nổi lên, có hình dạng như con nhện. Gan xơ cứng chủ yếu có các chứng trạng mất sức, ăn uống kém, chướng bụng, đau bụng, đi lỏng, nôn mửa, ợ, sốt nhẹ, v.v...

Người có dấu hiệu xơ cứng gan ở khu vực chẩn đoán gan phải đi bệnh viện làm kiểm tra máu và nước tiểu, kiểm tra chức năng gan, soi siêu âm...

## **DẤU HIỆU TRÊN BÀN TAY KHI CÓ U GAN**


U gan phân ra u lành và u ác. U gan lành tính có u mạch máu, u tuyến lành tính; u gan ác tính có u thịt, ung thư gan. Ung thư gan có 2 loại: ung thư nguyên phát và ung thư di căn. Người bị u gan lành tính, ở vùng chẩn đoán gan có điểm vết lồi, màu trắng, ranh giới rõ ràng; người bị u gan ác tính, ở khu chẩn đoán gan có điểm vết lồi, màu xanh sậm hoặc màu tím xanh, màu đen, màu cà phê, ranh giới không rõ ràng, màu sắc của cả khu chẩn đoán gan đều tối. Nếu quan sát tỉ mỉ điểm vết lồi này, ở trường hợp u lành tính dường như không thấy có rãnh, còn ở vết lồi trường hợp ác tính dường như có rãnh. Chứng trạng chủ yếu của người bị u gan là ăn uống giảm sút, không có sức, đau bụng trên phía bên phải.



Người có dấu hiệu u gan ở khu vực chẩn đoán gan, phải đi bệnh viện kiểm tra chức năng gan, soi siêu âm, v.v...

## MẬT

### (I) Viêm túi mật



H5 - 10

Dấu vết viêm túi mật nằm ở ngoài Đại ngu tế, ở phía bên phải, điểm giữa đường sinh mệnh.

## **DẤU HIỆU TRÊN BÀN TAY KHI VIÊM TÚI MẬT**

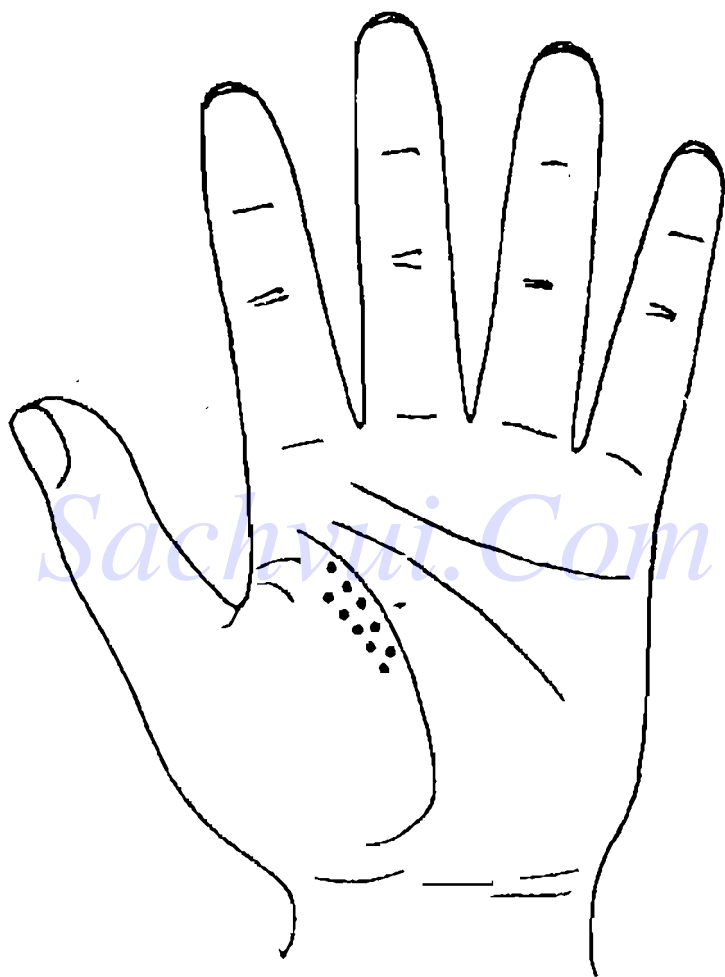
Chứng viêm túi mật chủ yếu do nhiễm vi khuẩn và do tắc ống dẫn mật gây ra. Người bị viêm túi mật cấp, ở khu vực chẩn đoán mật có điểm vết hình tròn hoặc ô van, màu trắng hoặc màu đỏ trắng xen kẽ, ranh giới hơi không có qui tắc, phát sáng như láng nước, các điểm vết tương đối tập trung. Nếu điểm vết có màu trắng, người bệnh chỉ thấy đau đơn thuần thì không có vấn đề gì lớn lắm; nếu màu sắc ngả đỏ, thương đang ở giai đoạn viêm nhiễm, người bệnh đau rất nặng, có phản ứng chướng trướng rõ ràng. Các chứng trạng chủ yếu là đau bụng trên bên phải kịch liệt, buồn nôn, nôn mửa, ợ, ợ chua, v.v.

Điểm vết khi bị viêm túi mật có hình thái đặc biệt, chỉ có một mình, vừa nhìn là thấy ngay, rất dễ phân biệt với dấu hiệu viêm gan.

Người có dấu hiệu viêm túi mật ở khu vực chẩn đoán mật, phải đi bệnh viện chụp X quang vùng bụng, soi siêu âm, v.v...

Khi ở khu vực chẩn đoán gan mật xuất hiện điểm vết, cũng có thể do các nhân tố khác gây ra.

Tôi đã từng gặp một vận động viên võ thuật, trên tay anh ta có dấu hiệu như H5-11:



H5 - 11

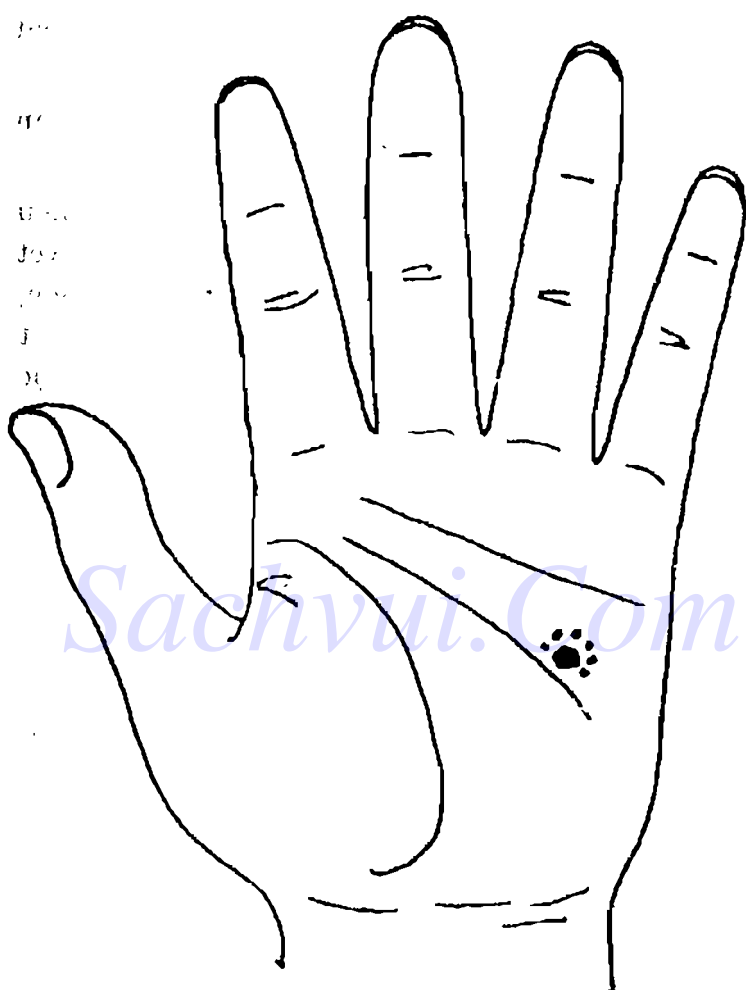
Ở khu vực chẩn đoán gan mật của người này có một số điểm trắng tản mạn, phân bố theo tuyến, đồng thời người này nói thấy đau ở sườn phải vùng gan mật. Căn cứ vào khu vực chẩn đoán vùng gan mật chỉ có điểm trắng, không thấy kèm theo màu xanh, ngoài ra khu vực này lại mềm mại sáng sủa, dấu hiệu khí và sắc đều tốt, nên đoán nhiều khả năng bị viêm túi mật hoặc viêm gan; nếu căn cứ vào nghề nghiệp của anh ta, thì phán đoán đau sườn phải của anh ta là do bị ngoại thương do va chạm ở vùng đó. Khi hỏi trực tiếp thì quả thật như vậy.

## (II) Sỏi mật)

Dấu hiệu sỏi mật trên bàn tay chủ yếu nằm ở vị trí như hình 5-12, nhưng có lúc, cũng có một ít người bệnh lại có dấu hiệu xuất hiện ở vị trí chẩn đoán viêm túi mật. Ngoài ra, người bị sỏi mật thường kèm theo viêm túi mật, khi quan sát cũng phải chú ý.

## DẤU HIỆU TRÊN BÀN TAY KHI SỎI MẬT

Người bị sỏi mật, ở khu vực chẩn đoán sỏi mật, có điểm vết hình hạt cát màu trắng hoặc màu vàng, hoặc lồi không có qui tắc, phân bố tản mạn. Người bệnh có các chứng trạng đau thắt mật, tiêu hoá không tốt, đau sườn phải, không thoải mái, đau



H5-12

giữa bụng trên hoặc ợ không thoát mồi, v.v... Cũng có người tuy bị sỏi mật nhưng lại không có bất cứ chứng trạng nào.

Người có dấu hiệu sỏi mật ở khu vực chẩn đoán sỏi mật, phải đi bệnh viện soi siêu âm.

Trên cơ sở có năng lực khí công, tích lũy nhiều kinh nghiệm, có thể căn cứ vào hình thái dấu vết sỏi mật trên bàn tay, nếu dùng công phu khí công, quan sát tỉ mỉ, có thể phán đoán ra hình dáng hạt sỏi, có mấy viên, to bao nhiêu. Nhưng làm được đến mức này không phải dễ, thông thường nếu nhìn được sỏi đã là rất khá.

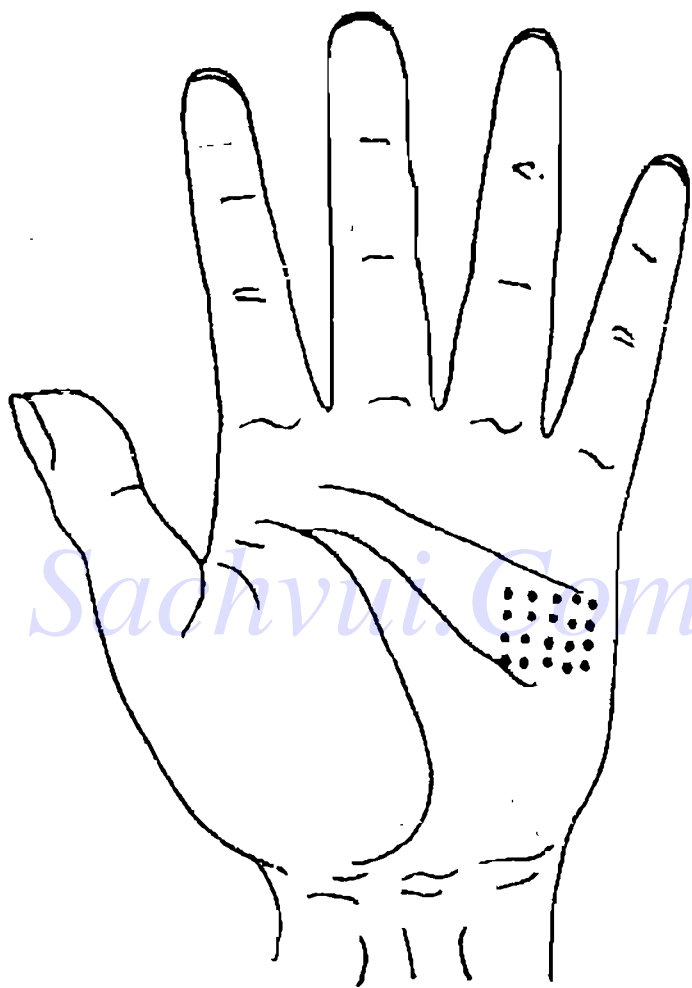
## KẾT TRÀNG

Vị trí chẩn đoán kết tràng nằm ở khu vực 1/3 phía trên tiểu ngư tế (H5-13).

Bệnh kết tràng chủ yếu có viêm kết tràng do loét, viêm kết tràng do dị ứng và u kết tràng, v.v...

### DẤU HIỆU TRÊN BÀN TAY KHI VIÊM KẾT TRÀNG DO LOÉT

Viêm kết tràng do loét là loạt bệnh chưa biết rõ nguyên nhân, gần đây người ta cho rằng đó là bệnh viêm kết tràng mạn tính không có gì đặc biệt,



H5-13

có liên quan đến khả năng miễn dịch của cơ thể. Người bị bệnh này, ở khu vực chẩn đoán kết tràng có hiện nhiều điểm vết liên tục, chứng trạng chủ yếu là đau bụng, đi lỏng, v.v... Người viêm kết tràng, nếu ở khu vực chẩn đoán có điểm vết đỏ trắng xen kẽ hoặc màu đỏ thì chứng trạng đau bụng của họ tương đối nặng, trong phân có máu. Nếu ở khu vực chẩn đoán kết tràng có màu đỏ sẫm, thường kết tràng viêm loét đã ở giai đoạn hồi phục, nếu có màu vàng khô thì đoán viêm kết tràng do loét đã lành.

Người có dấu hiệu viêm kết tràng ở khu vực chẩn đoán kết tràng, phải đi bệnh viện kiểm tra phân, chụp X quang vùng bụng, soi trực tràng và sinh thiết niêm mạc kết tràng, v.v...

## **DẤU HIỆU TRÊN BÀN TAY KHI VIÊM KẾT TRÀNG DO DỊ ỨNG**

Viêm kết tràng do dị ứng là một loại bệnh có liên quan đến hệ thống miễn dịch bị mất điều hoà, người bị bệnh này ở khu vực chẩn đoán kết tràng có điểm vết màu trắng đục hoặc màu xanh sẫm. Người bệnh có các chứng trạng dị ứng với một hoặc một số đồ ăn, vừa mới ăn đã có phản ứng, thông thường sức khoẻ tương đối suy yếu.



## **DẤU HIỆU TRÊN BÀN TAY KHI UNG THƯ KẾT TRÀNG**

Ung thư kết tràng hay gặp ở người trung niên trở lên, người bị bệnh này, ở khu vực chẩn đoán kết tràng có chỗ lõm, ranh giới hình như chân răng. Chứng trạng chủ yếu là thói quen đi đại tiện thay đổi, phân có dịch dính có màu, đau bụng, v.v...

Người có dấu hiệu ung thư kết tràng ở khu vực chẩn đoán kết tràng, phải đi bệnh viện chụp X quang, soi kết tràng, kiểm tra miễn dịch, v.v...


## **DẤU HIỆU TRÊN BÀN TAY KHI CÓ U THỊT Ở KẾT TRÀNG**

U thịt treo ở kết tràng là một loại u kết tràng lành tính, thường gặp. Người bị bệnh này, ở khu vực chẩn đoán kết tràng có điểm lõm ranh giới không rõ ràng, màu hơi đỏ. Nếu màu đỏ sẫm thì có khả năng bị viêm nhiễm.

## **RUỘT THỪA**

Vị trí chẩn đoán ruột thừa trên bàn tay nằm ở chính giữa khu vực 1/3 phía dưới tiểu ngư tể.

Bệnh ruột thừa chủ yếu có viêm ruột thừa cấp tính và mạn tính.



H5-14

## **DẤU HIỆU TRÊN BÀN TAY KHI VIÊM RUỘT THỪA**

Người bị viêm ruột thừa cấp tính, ở vị trí chẩn đoán ruột thừa có điểm vết màu trắng hoặc đỏ trắng xen kẽ, cũng có thể biểu hiện vân tay ở đó rối loạn. Điểm vết màu trắng tương đối mờ thường là viêm ruột thừa cấp ở giai đoạn đầu; có điểm vết màu trắng đỏ xen kẽ thì biểu hiện viêm ruột thừa đã tới giai đoạn giữa. Nếu vết trắng phát màu đỏ thậm chí chỉ có một màu đỏ thì ruột thừa đã bắt đầu mưng mủ. Người bị viêm ruột thừa cấp có chứng trạng đau bụng dưới bên phải.

Biểu hiện dấu vết viêm ruột thừa mạn tính trên bàn tay thường ở khu vực chẩn đoán ruột thừa có chỗ lõm màu vàng.

Người có dấu hiệu viêm ruột thừa ở khu vực chẩn đoán ruột thừa, phải đi bệnh viện làm xét nghiệm máu thông thường.

Người mổ ruột thừa xong, ở vị trí chẩn đoán ruột thừa thường có vết giống như sẹo đứt tay.

## **TRỰC TRÀNG, HẬU MÔN**

Vị trí chẩn đoán trực tràng, hậu môn trên bàn tay nằm ở phần bụng, gần móng tay của ngón tay cái.

Bệnh trực tràng chủ yếu là ung thư trực tràng. Bệnh hay gặp nhất ở hậu môn là trĩ, tục ngữ có câu "Đàn ông 10 người, 9 người trĩ" (H5.15)



H15 - 15

## **DẤU HIỆU TRÊN BÀN TAY KHI BỊ TRỊ**

Người bị trĩ, ở khu vực chẩn đoán trực tràng, hậu môn trên bàn tay có chỗ lồi màu xanh sậm; khi ở thời kỳ viêm, đau, sưng nặng, chảy máu không nhiều thì chỗ lồi có màu trắng, hơi sáng. Nếu chảy máu nhiều thì chỗ lồi có màu đỏ hoặc trắng đỏ

xen kẽ nhưng màu đỏ là chính. Nếu chỗ lồi màu vàng khô thì dự đoán trĩ đã lành.

## **DẤU HIỆU TRÊN BÀN TAY KHI RÁCH HẬU MÔN**

Ở khu vực chẩn đoán hậu môn hiện lên màu xanh sậm.

## **DẤU HIỆU TRÊN BÀN TAY KHI UNG THƯ TRỰC TRÀNG**

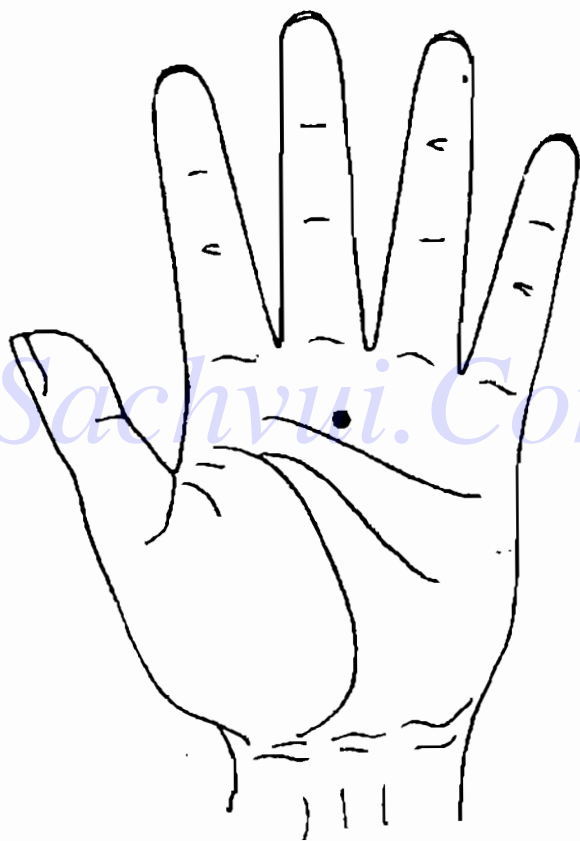
Người bị ung thư trực tràng, ở khu vực chẩn đoán hậu môn có chỗ lồi màu tím đen, hình tia, ranh giới không rõ ràng. Người bệnh chủ yếu có các chứng trạng: số lần đại tiện tăng lên, cục phân nhỏ, có máu hoặc dịch dính, kèm theo cảm giác đại tiện không hết phân, v.v...

Người có dấu hiệu ung thư trực tràng ở khu vực chẩn đoán trực tràng, phải đi bệnh viện kiểm tra, soi trực tràng, v.v...

Khi xem tay chẩn đoán trực tràng và hậu môn, phải chú ý một chút. Tôi đã từng chẩn đoán cho không ít người bị trĩ và ung thư trực tràng, điểm phản ứng trên tay của họ, không xuất hiện ở vị trí như hình vẽ, mà xuất hiện ở vị trí khác, không những thế còn xuất hiện không có qui luật. Điều này rất kỳ quái, tôi đang nghiên cứu, hy vọng mọi người cũng thăm dò tìm kiếm với tôi.

## BÀI TẬP PHÂN ĐOÁN HỆ THỐNG TIÊU HOÁ

1. Đây là dấu hiệu trên bàn tay của một em trai 12 tuổi. Ở khu vực chẩn đoán rằng có điểm trắng hình mũi kim. Phải chẩn đoán là bệnh gì?



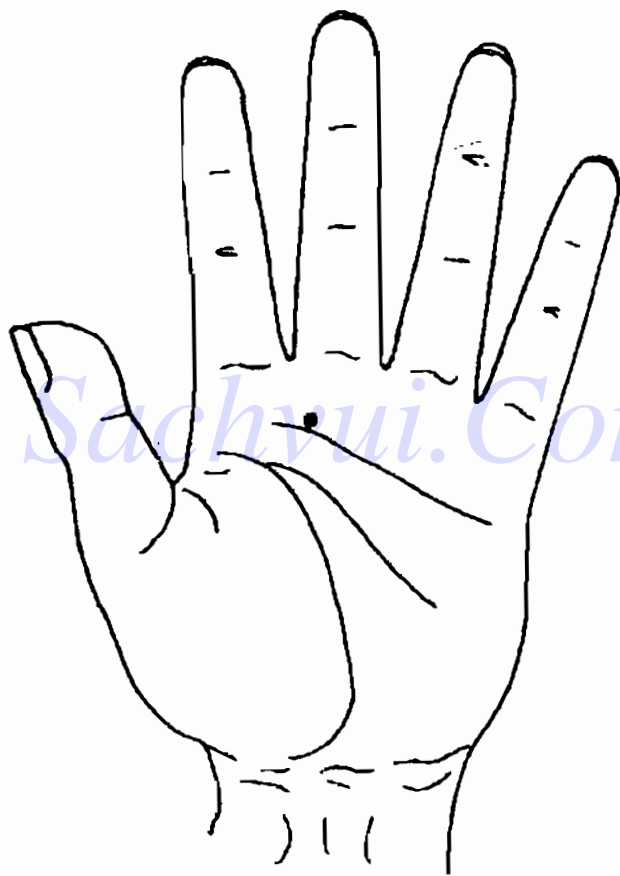
H5-16

2. Đây là dấu hiệu trên bàn tay của một cô gái 20 tuổi (H5-17). Ở khu vực chân đoán răng của cô có một vết trắng tương đối to, trong trắng có ngả đỏ. Phái chân đoán là bệnh gì?



H5-17

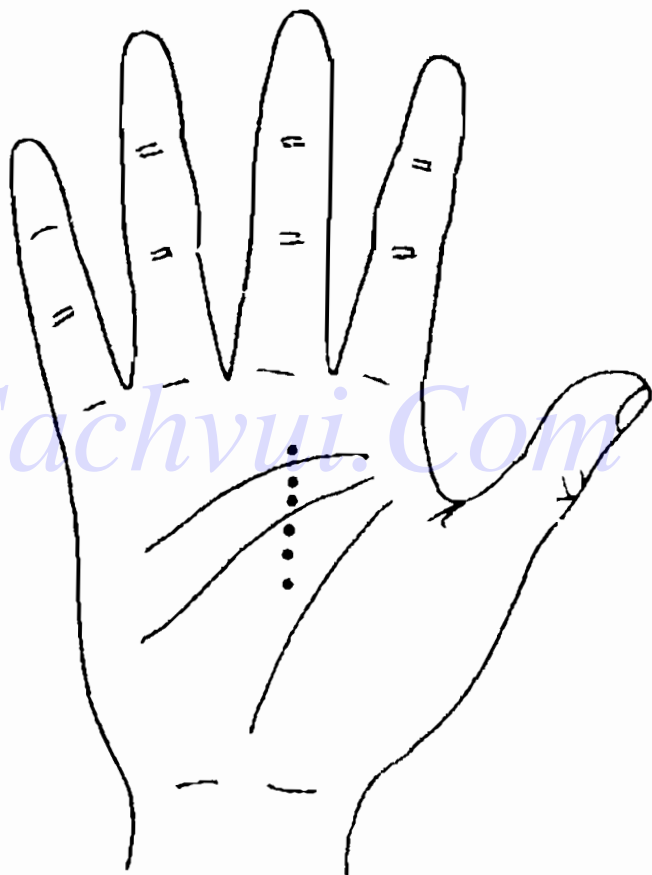
3. Đây là dấu hiệu trên bàn tay của một người đàn ông trung niên (H5-18). Ở khu vực chẩn đoán răng có chỗ lõm màu vàng. Đó là dấu hiệu sâu răng hay là dấu hiệu viêm họng?



H5-18

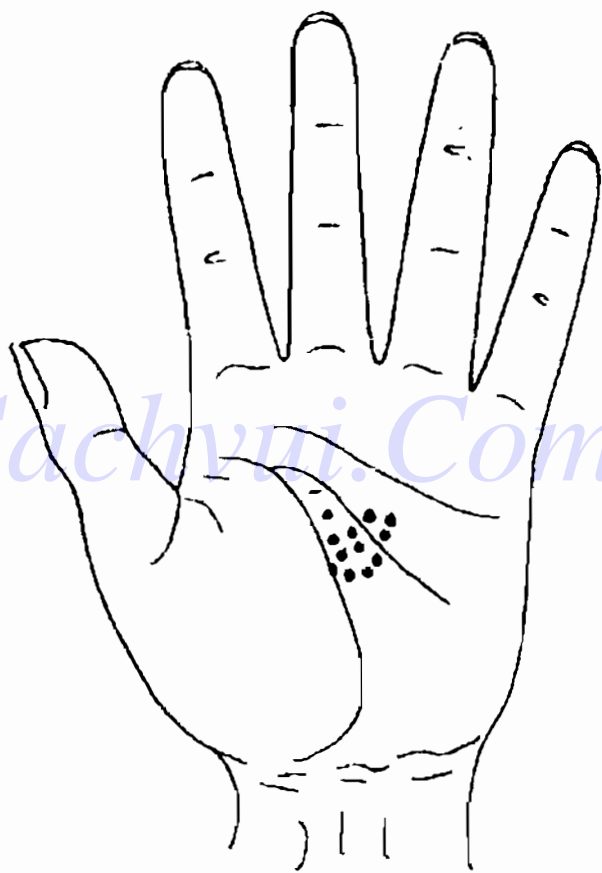


4. Đây là dấu hiệu trên bàn tay của một phụ nữ trung niên (H5-19). Ở khu vực chẩn đoán thực quản có điểm vết trắng đỏ xen kẽ. Phải chẩn đoán là bệnh gì?



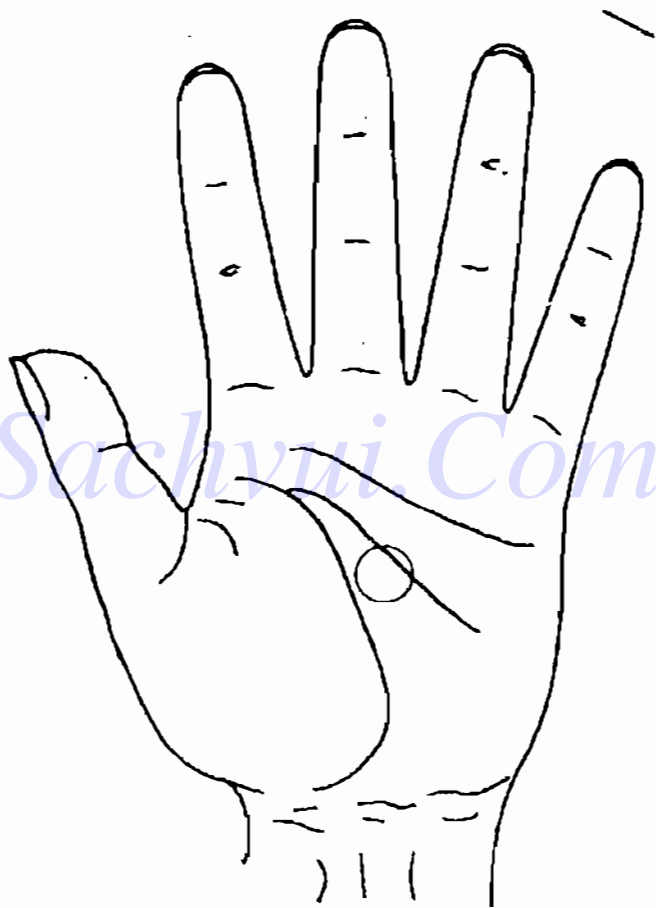
H5-19

5. Đây là dấu hiệu trên bàn tay của một nam thanh niên. Ở khu vực chẩn đoán da dày có những điểm trắng thưa thớt. Phải chẩn đoán là bệnh gì?



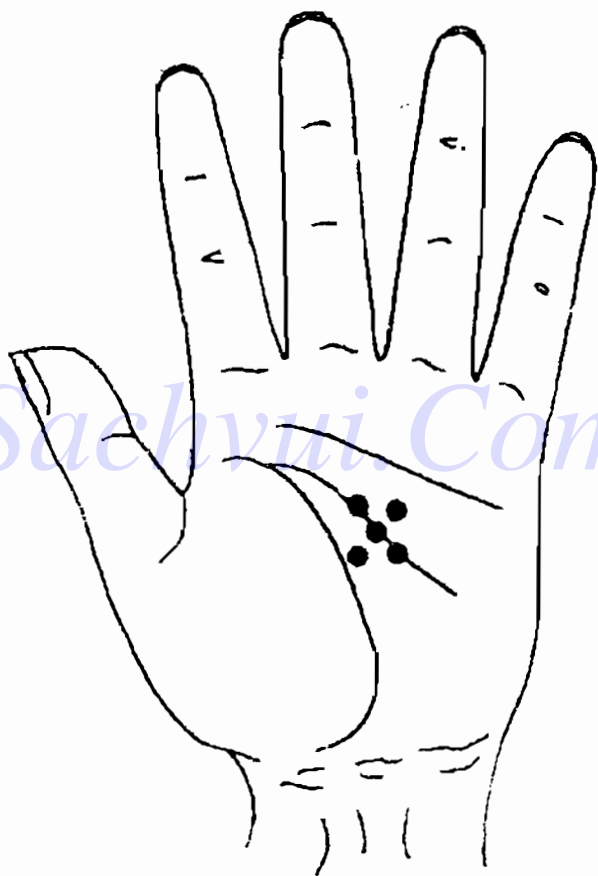
H5-20

6. Đây là dấu hiệu trên bàn tay của một người đàn ông trung niên. Ở khu vực chẩn đoán da dày có màu xanh, ngoài ra còn có vết lõm. Phải chẩn đoán là bệnh gì?



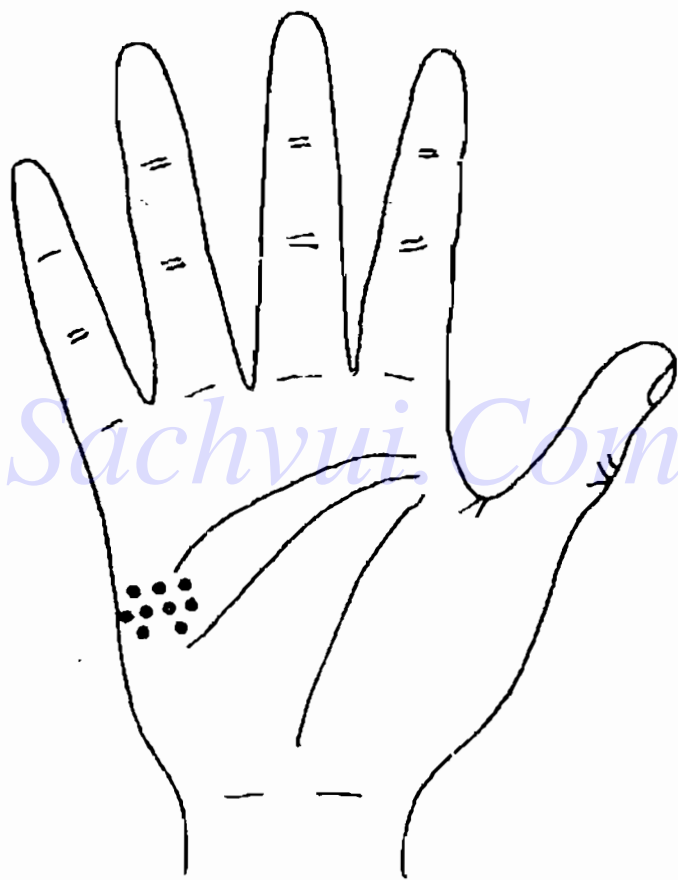
H5-21

7. Đây là dấu hiệu trên bàn tay của một người đàn ông trung niên. Ở khu vực chẩn đoán dạ dày có chỉ tay thô, ngoài ra còn vết lồi màu vàng. Phải chẩn đoán là bệnh gì?



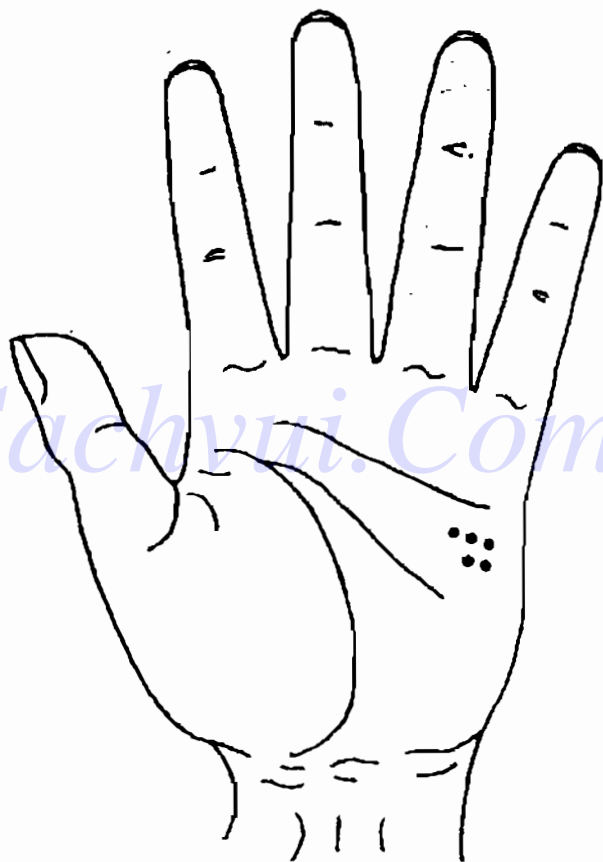
H5-22

8. Đây là dấu hiệu trên bàn tay của một phụ nữ trung niên. Ở khu vực chẩn đoán kết tràng có điểm vết trắng, đỏ xen kẽ. Phải chẩn đoán là bệnh gì?



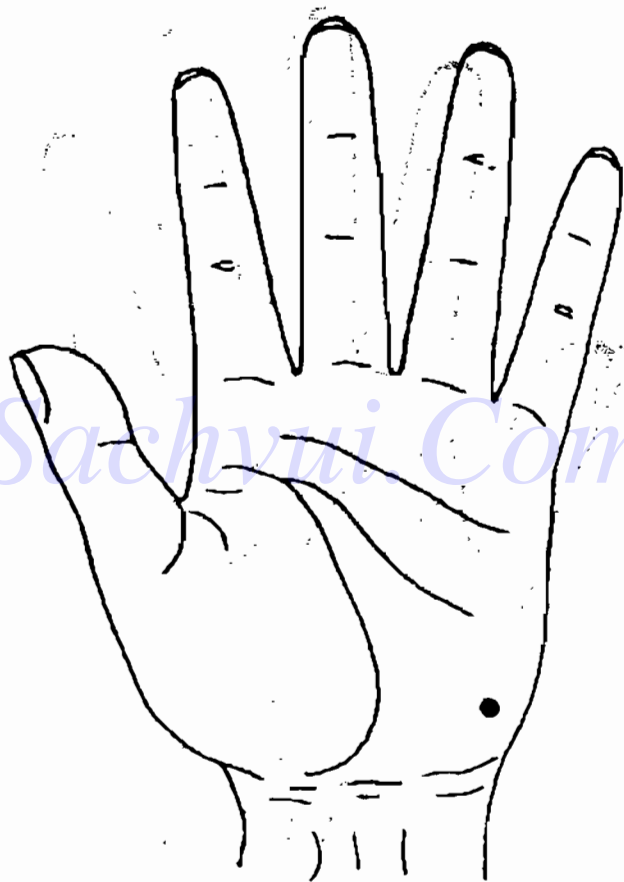
H5-23

9. Đây là dấu hiệu trên bàn tay của một người đàn ông trung niên. Ở khu vực chẩn đoán kết tràng có điểm lồi, màu tím sẫm, ranh giới không rõ ràng. Phải chẩn đoán là bệnh gì?



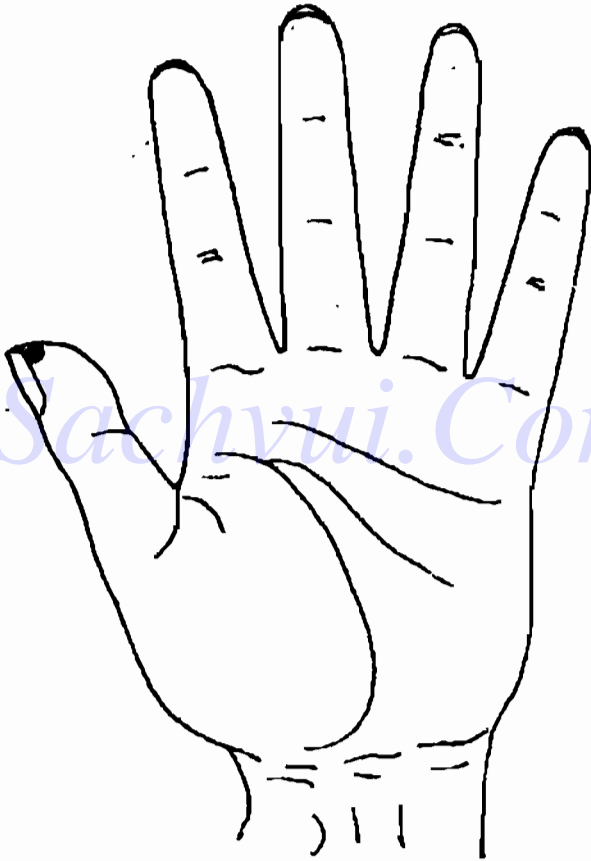
H5 - 24

10. Đây là dấu hiệu trên bàn tay của một nam thanh niên. Ở khu vực chân đoán ruột thừa có điểm vết đỏ, trắng xen kẽ. Phải chẩn đoán là bệnh gì?



H 5 - 25


11. Đây là dấu hiệu trên bàn tay của một người đàn ông trung niên. Ở khu vực chẩn đoán trực tràng, hậu môn có chỗ lõm màu xanh sẫm. Phải chẩn đoán là bệnh gì?



H5 - 26




12. Đây là dấu hiệu trên bàn tay của một người đàn ông trung niên. Ở khu vực chẩn đoán trực tràng, hậu môn có hiện màu xanh, nhưng chỗ lõm không rõ ràng. Phải chẩn đoán bệnh gì?



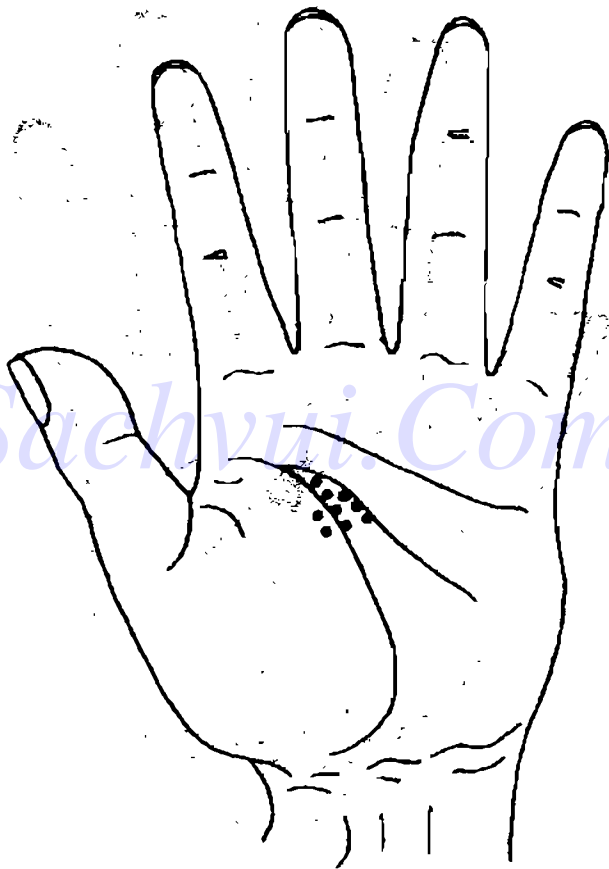
H5-27

13. Đây là dấu hiệu trên bàn tay của một người đàn ông trung niên. Ở khu vực chân đoán trực tràng, hậu môn có điểm lồi, màu tím đen, ranh giới không rõ ràng. Phải chẩn đoán là bệnh gì?



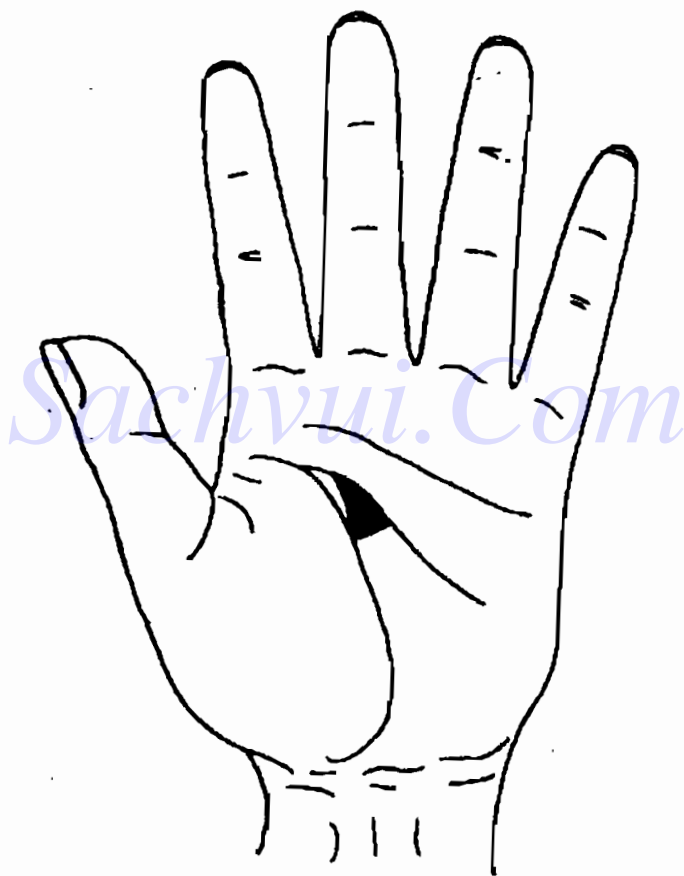
H5-28

rou 14. Đây là dấu hiệu trên bàn tay của một nam thanh niên. Ở khu vực chân đoán gan có điểm vết màu trắng, phân bố tập trung. Phải chẩn đoán là bệnh gì?



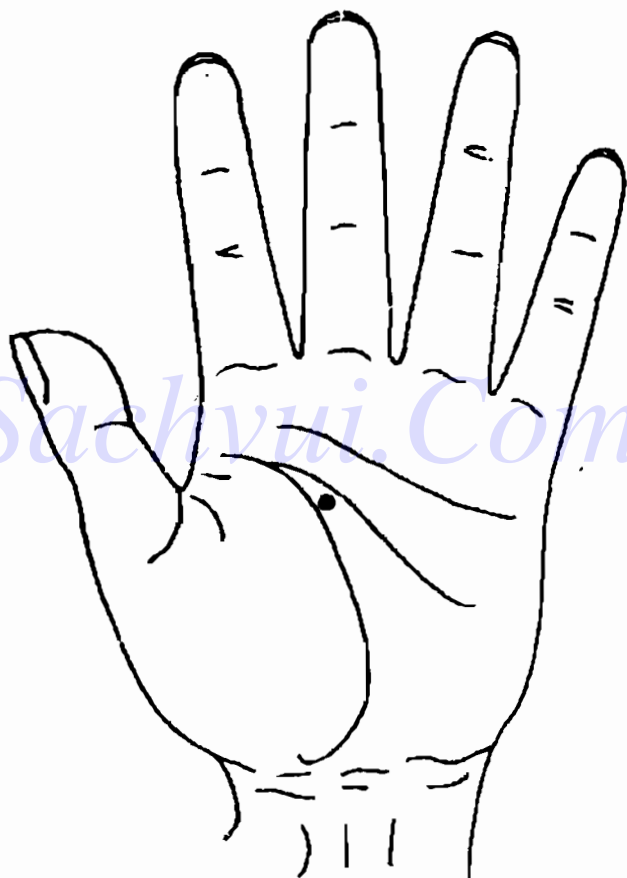
H5-29

15. Đây là dấu hiệu trên bàn tay của một người đàn ông trung niên. Ở khu vực chẩn đoán gan có chỗ lõm, nhưng màu sắc chỗ lõm thay đổi không rõ ràng. Phải chẩn đoán là bệnh gì?



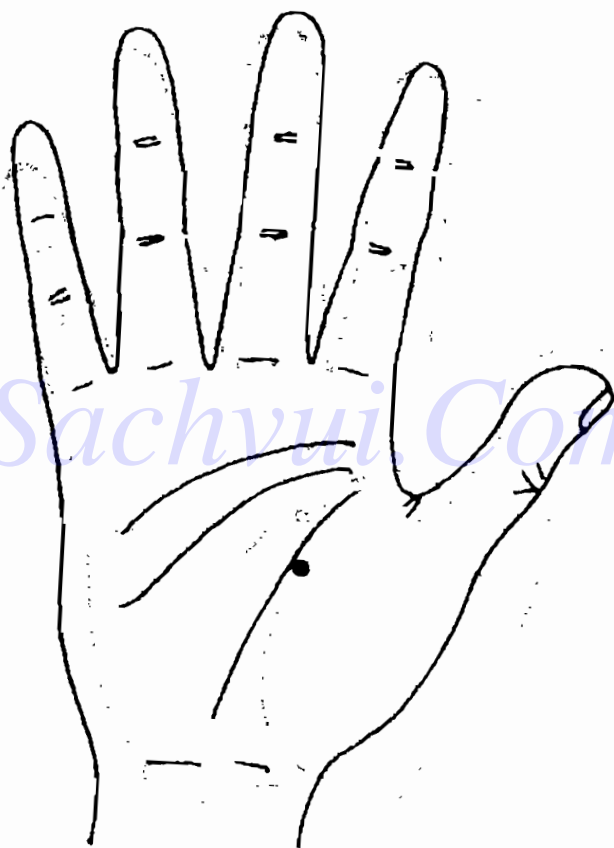
H5-30

16. Đây là dấu hiệu trên bàn tay của một ông già. Ở khu vực chẩn đoán gan có chỗ lồi màu tím xanh, ranh giới không rõ ràng. Phải chẩn đoán là bệnh gì?



H5-31

17. Đây là dấu hiệu trên bàn tay của một phụ nữ trung niên. Ở khu vực chân đoán túi mật có điểm trắng đục, tối. Phải chẩn đoán là bệnh gì?



H5 - 32

## ĐÁP ÁN

1. Sâu răng
2. Viêm tuỷ răng
3. Dấu vết sau khi nhổ răng sâu
4. Viêm thực quản trào ngược
5. Viêm dạ dày ở mức biểu bì
6. Viêm dạ dày cơ thắt
7. Viêm dạ dày phình dày
8. Viêm kết tràng do lở loét
9. Ung thư kết tràng
10. Viêm ruột thừa
11. Tri
12. Rách hậu môn
13. Ung thư trực tràng
14. Viêm gan
15. Gan to do sinh lý
16. Ung thư gan
17. Viêm túi mật mạn tính.

## *Chương 6*

# XEM TAY CHẨN ĐOÁN BỆNH CỦA HỆ THỐNG TUẦN HOÀN

**H**ệ thống tuần hoàn của cơ thể là tên gọi chung một hệ thống các đường ống khép kín dẫn máu và dịch lâm ba. Bao gồm tim, động mạch, các mao quản, tĩnh mạch, mạch dẫn dịch lâm ba. Chức năng sinh lý của hệ thống tuần hoàn là thông qua tuần hoàn máu, cơ thể nhận được các chất dinh dưỡng và ô xy, loại trừ các chất cũ và cacbonic, đồng thời có chức năng truyền dẫn các hoocmôn và điều tiết nhiệt độ thân thể.

Trong chương này, chúng ta chủ yếu thảo luận các bệnh về tim, cao huyết áp và mạch máu não v.v...

### TIM

Khu vực chẩn đoán tim nằm ở vùng đại ngư tế của lòng bàn tay. Lấy đường chia đôi ngón tay cái kéo thẳng xuống làm ranh giới thì phía bên trái đại diện cho phần bên trái tim, phía bên phải đại diện cho phần bên phải tim. 2/5 phía trên là phần khoang tim, 3/5 phía dưới là phần tâm thất.



Bệnh tim chủ yếu có nhịp tim không đều, viêm cơ tim, bệnh động mạch vành tim, và bệnh tim do phong thấp, v.v...

Thấy đau, bứt rứt, hồi hoàng, lo lắng là 4 chứng trạng lớn chủ yếu của bệnh tim. Nhưng biểu hiện của 4 loại chứng trạng này lại có thể do các bệnh khác gây ra. Trước tiên tôi trình bày vị trí và dấu hiệu chẩn đoán của 4 loại chứng trạng ấy, khi phán đoán cụ thể, xin mọi người căn cứ vào vị trí chẩn đoán các bệnh tim và biểu hiện, tuổi tác khác nhau của người bệnh, tổng hợp lại để tham khảo, phán đoán.

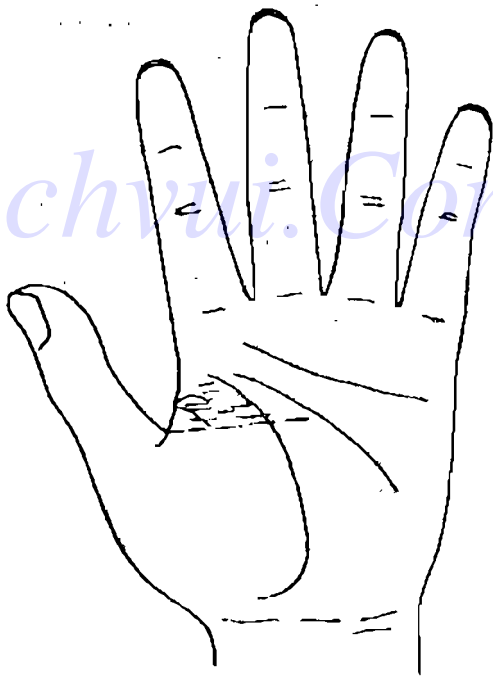


H 6 - 1

## ĐAU NGỰC

Vị trí chẩn đoán đau ngực ở đầu phía trên khu đại ngu tê, nằm trong khu tam giác phía trên đường song song giữa đầu trên của đường sinh mệnh và gốc ngón tay cái (H6-2).

Dấu hiệu đau ngực trên bàn tay thường ở vị trí chẩn đoán đau ngực hiện màu xanh, tím xanh hoặc vàng sậm, đỏ sậm, ngoài ra có đường chỉ tay tương đối rối loạn, lồi lõm không đều.

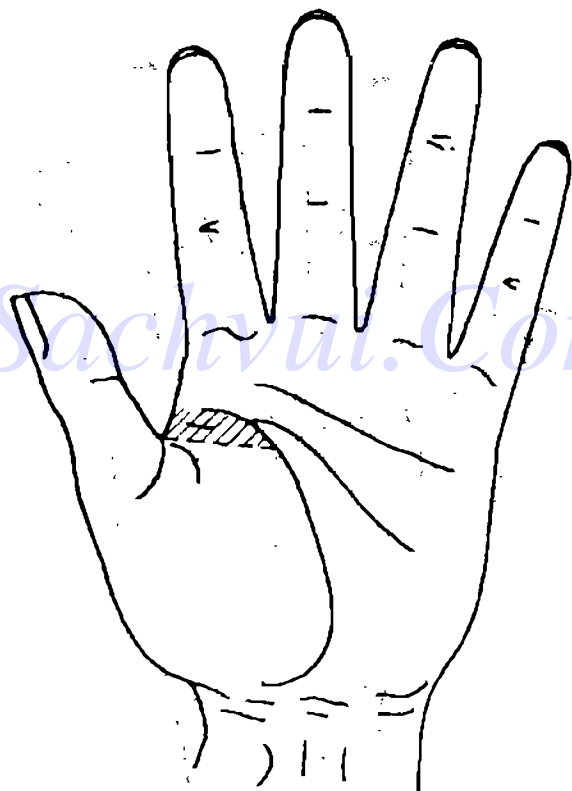


·146 - 2

## NGỰC BỒN CHỒN

Khu vực chẩn đoán ngực bồn chồn giống như khu vực chẩn đoán đau ngực.

Dấu hiệu ngực bồn chồn trên bàn tay (H6-3) thường là điểm vết màu vàng trắng trên khu vực chẩn đoán.

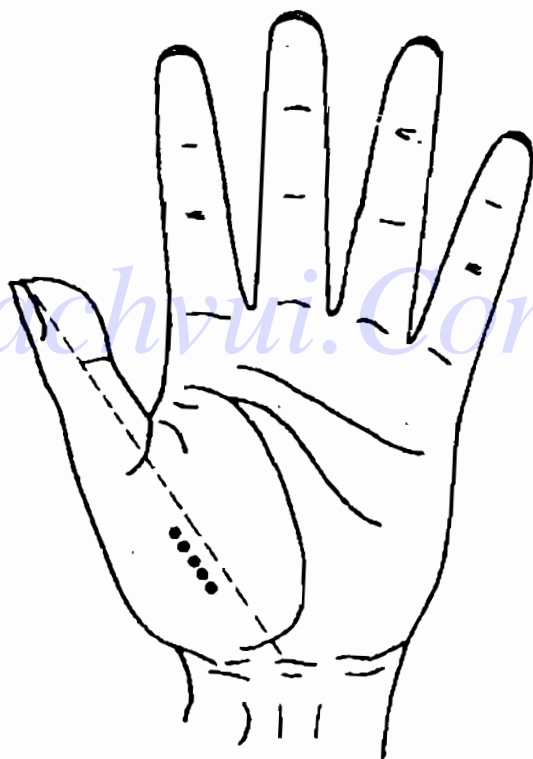


H6-3

## TIM HỐT HOẢNG

Vị trí chẩn đoán tim hốt hoảng nằm ở phía bên trái đoạn giữa đường chia đôi ngón tay cái, nằm trên khu vực chẩn đoán tim.

Thường dấu hiệu tim hốt hoảng là điểm vết màu xanh trên khu vực chẩn đoán.




H6-4

## TIM LO LẮNG

Vị trí chẩn đoán tim lo lắng nằm ở hai bên phải trái của đoạn giữa đường chia đôi ngón tay cái trên khu vực chẩn đoán tim.

Thường dấu hiệu tim lo lắng là điểm vết màu đỏ.

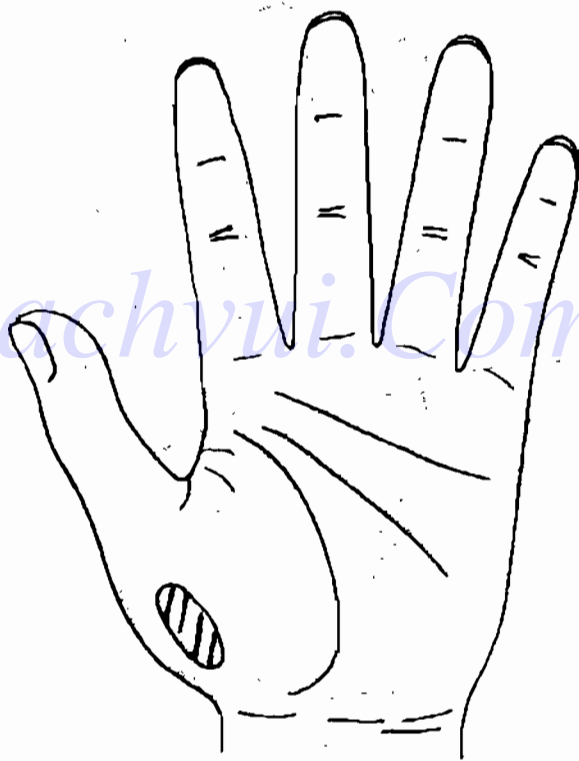


H 6 - 5

## HỆ THỐNG TRUYỀN DẪN CỦA TIM

Vị trí chẩn đoán hệ thống truyền dẫn của tim nằm ở phía bên trái của khu đại ngư tế (H6-6).

Chứng bệnh của hệ thống truyền dẫn của tim là nhịp tim không đều, nếu phát triển lên sẽ thành tắc trở đường dẫn của tim.



H6-6

Bệnh nhịp tim không đều được chia ra hai loại tim đập quá nhanh và tim đập quá chậm. Nếu ở khu vực chẩn đoán hệ thống truyền dẫn của tim có màu đỏ thì thường là tim đập quá nhanh, người bệnh chủ yếu có các chứng trạng tim giật thột, nhịp tim tăng nhanh, khu trước tim có cảm giác khó chịu. Nếu màu sắc ngả tối, có màu xanh, hoặc có gân xanh lồi lên thì có thể phán đoán là tim đập quá chậm, người bệnh có cảm giác nhói tim.

Nếu màu sắc không tối ám, đồng thời kèm theo có dấu hiệu ở khu vực chẩn đoán ngực bồn chồn, đau ngực thì thông thường có thể phán đoán tắc trở đường truyền dẫn của tim.

Người có dấu hiệu nhịp tim không đều ở khu vực chẩn đoán hệ thống truyền dẫn của tim, phải đi bệnh viện làm kiểm tra điện tâm đồ, v.v...

## **DẤU HIỆU TRÊN BÀN TAY KHI VIÊM CƠ TIM**

Viêm cơ tim là bệnh viêm cục bộ hoặc khắp cơ tim, thường là một bộ phận của bệnh toàn thân, thông thường hay gặp ở người dưới 35 tuổi. Người có bệnh này, ở khu vực chẩn đoán tim có mảng trắng tương đôi to hoặc điểm đỏ, trắng, xanh, tím xen kẽ, đồng thời tùy theo các chứng trạng khác nhau mà kèm theo dấu hiệu đau ngực, ngực bồn chồn, tim hồi hoàng, v.v... trên bàn tay. Người bệnh

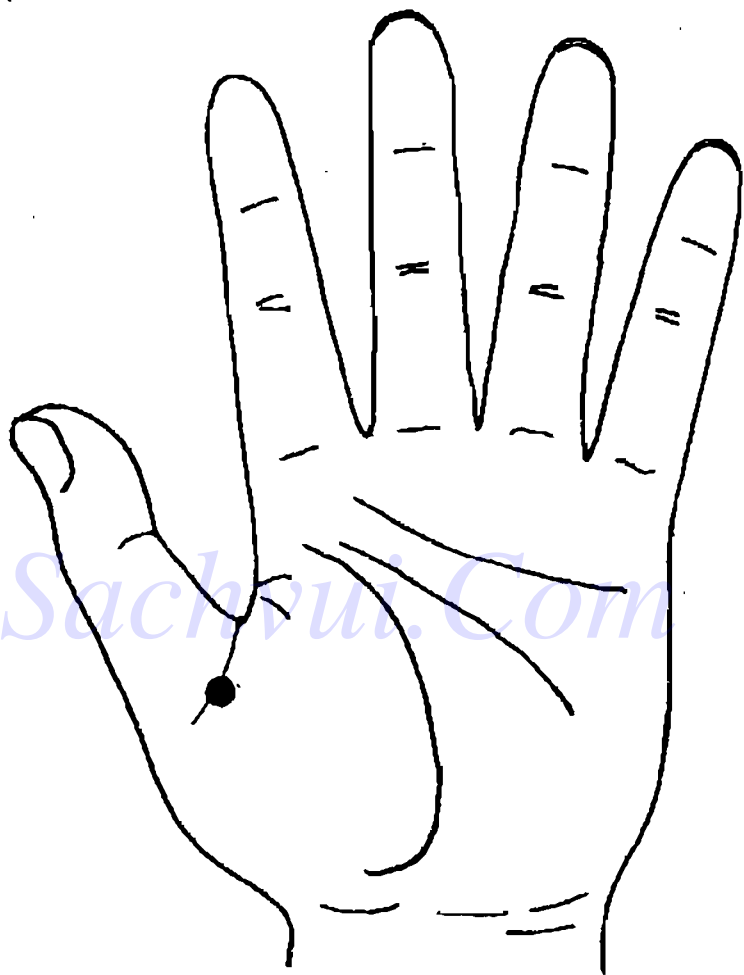
có các chứng trạng chủ yếu đau âm ỉ ở khu trước tim, nhói tim, mất sức, v.v...

Người có dấu hiệu viêm cơ tim ở khu vực chẩn đoán tim, phải đi bệnh viện kiểm tra điện tâm đồ, chụp X quang vùng ngực, làm xét nghiệm máu, v.v...

## **DẤU HIỆU TRÊN BÀN TAY KHI CÓ BỆNH ĐỘNG MẠCH VÀNH TIM**

Bệnh động mạch vành tim là tên gọi đơn giản của bệnh tim có động mạch vành bị xơ vữa. Người bị bệnh này, ở khu vực giữa gốc ngón tay cái có xuất hiện một mạch máu nhỏ cứng lồi lên, nhìn rất rõ ràng. Thông thường chỉ cần nhìn thấy dấu hiệu này là có thể phán đoán người được phán đoán bị bệnh xơ vữa động mạch vành tim. Nếu là thanh niên, có thể do động mạch chủ vốn đã không tốt; nếu người được chẩn đoán lớn hơn 35 tuổi thì phải cân nhắc xem có phải là bệnh động mạch vành tim hay không. Nhưng cũng có ngoại lệ. Tôi đã từng quan sát bàn tay của nhiều người làm việc trí óc, trong đó không ít người ở vị trí chẩn đoán có gân xanh lồi lên, không những thế ở vị trí chẩn đoán bên trái tim có hiện màu xanh, tối, nhưng lại không bị bệnh động mạch vành tim, nhịp tim cũng không bị quá chậm. Dấu hiệu bàn tay như vậy có thể liên quan đến tuần hoàn máu kém do họ thường xuyên phải dùng đầu óc, phải





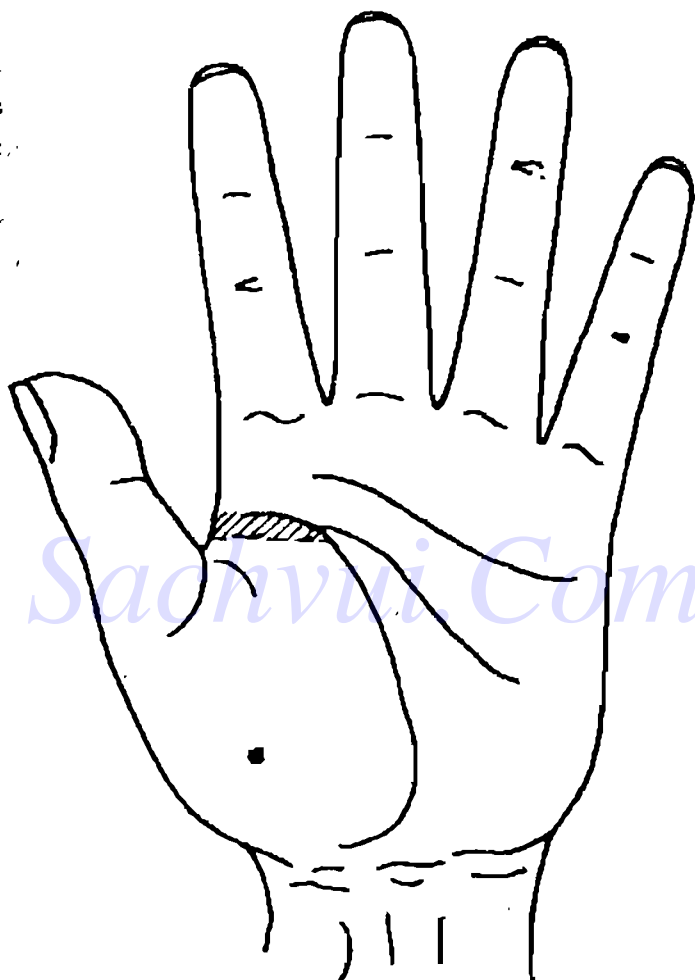
H6-J

ngồi làm việc lâu. Do đó khi hạ phán đoán là bệnh động mạch vành tim, phải kết hợp với tuổi tác, nghề nghiệp và các dấu hiệu khác ở khu chẩn đoán tim để tổng hợp cân nhắc.

Bệnh động mạch vành tim phân ra 5 loại: tim dừng đột ngột, đau thắt tim, tắc cứng cơ tim, động mạch vành, cơ tim suy kiệt, nhịp tim không đều. Người bệnh có thể có các chứng trạng đau ngực, ngực bồn chồn, tim lo lắng, tim hốt hoảng, v.v... Cũng có không ít bệnh nhân không có chứng trạng gì.

Người bị đau thắt tim, ở khu vực chẩn đoán đau ngực xuất hiện màu đỏ sẫm, màu xanh hoặc màu tím, lồi lõm không bằng phẳng. Nếu trong khu vực đó không chỉ hiện màu tím sẫm mà còn có màu xanh thì có thể dự đoán người bệnh đang bị đau thắt tim, tức là đau ở đoạn trên xương ngực hoặc ở phía sau đoạn giữa xương ngực, có thể đau lan sang vai, tay, cổ hoặc lưng; nếu ở trong khu vực này có chỗ lồi như kén tằm màu vàng thì dự đoán người đó mắc bệnh đã lâu.

Người bị tắc nghẽn mạch máu cơ tim, ở khu vực chẩn đoán tâm thất trái trên khu vực chẩn đoán tim có vết màu vàng khô, hình tròn hoặc hình ôvan; người bị tắc cơ tim cấp tính, ở khu vực chẩn đoán tâm thất trái sẽ hiện màu tro, trắng. Người bệnh có chứng trạng chủ yếu là đau kịch liệt và lâu ở đoạn trên hoặc phía cuối đoạn giữa của xương



H6-8

ngực, ngoài ra còn kèm theo hiện tượng toát mồ hôi lạnh, bứt dứt không yên.

Bệnh nhân suy tim, phần lớn có dấu hiệu ở vùng bên trái tim. Ở khu vực chẩn đoán tim ở khu bên trái tim có hiện tượng như phù nước, nhưng màu sắc ở đó tương đối sáng, phía trên có các điểm đỏ phân bố tản mạn. Người bệnh có các chứng trạng chủ yếu là mệt mỏi, khi nằm ngửa thấy hô hấp khó khăn.

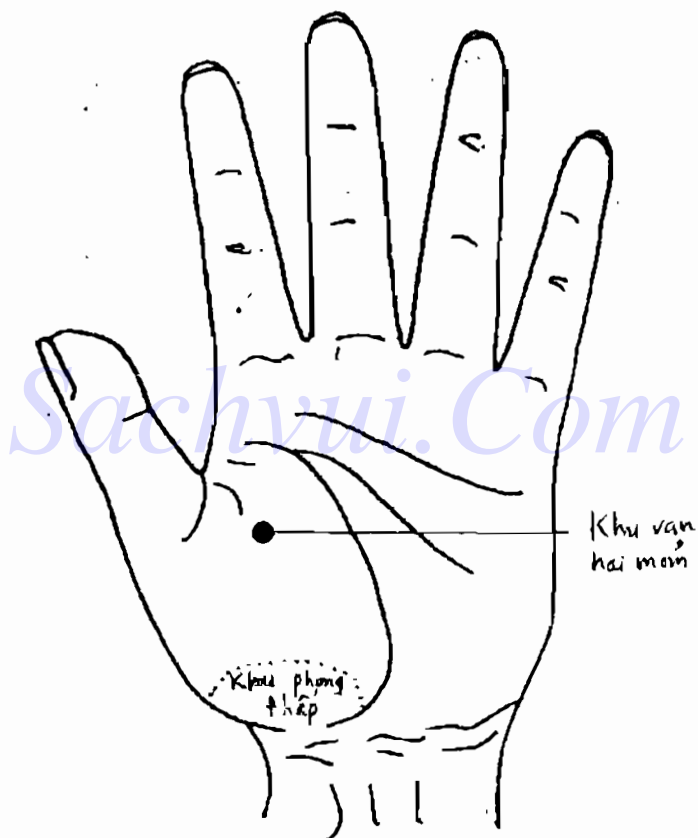
Người có dấu hiệu bệnh động mạch vành tim ở khu vực chẩn đoán tim phải đi bệnh viện làm điện tâm đồ, chụp X quang vùng ngực, kiểm tra lượng đường và mỡ trong máu. Lúc cần thiết có thể làm thử nghiệm về vận động, soi siêu âm hoạt động của tim, chụp ảnh động mạch vành và tâm thất, v.v...

## **DẤU HIỆU TRÊN BÀN TAY KHI BỊ BỆNH TIM DO PHONG THẤP**

Bệnh tim do phong thấp phần lớn gặp ở những người tráng niên trong độ tuổi 20-40, trong đó nữ bị nhiều hơn nam, bệnh phát sinh nhiều ở hai mỏm van tim. Người bị tim phong thấp, ở khu vực chẩn đoán tim, ở vị trí chẩn đoán van tim có điểm vết lồi màu đỏ sậm hoặc màu xanh sậm, ở khu phong thấp hiện màu xanh sậm. Người bệnh chủ yếu có chứng trạng hô hấp khó khăn do lao lực, v.v... ở

các khớp lớn trên toàn thân xuất hiện chứng viêm sưng, đau, nóng.

Người có dấu hiệu tim phong thấp, phải đi bệnh viện kiểm tra điện tâm đồ, chụp X quang vùng ngực, soi siêu âm hoạt động của tim, v.v...



H6-9

## LÁCH

Vị trí chẩn đoán lách trên bàn tay, nằm ở vùng giữa, phía bên phải của lòng bàn tay, hơi phía trên của khu vực chẩn đoán kết tràng. (H6-10)

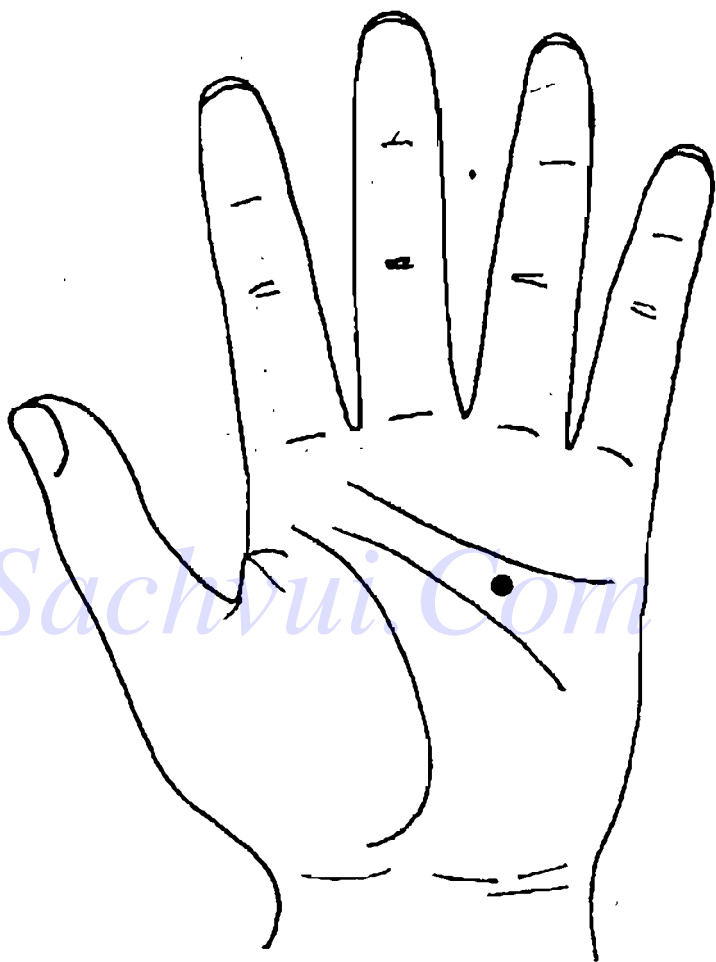
Lách cũng là một trong những cơ quan quan trọng của hệ thống tuần hoàn, nó có hai chức năng, một là chức năng liên quan đến máu; hai là cơ quan lâm ba lớn nhất của cơ thể, tham gia vào phản ứng miễn dịch. Thường bản thân lách không đơn độc một mình bị bệnh. Bệnh của lách chủ yếu là lách to, trong đó có rất nhiều nguyên nhân dẫn đến lách to, như viêm gan, xơ cứng gan, tiểu cầu trong máu giảm, thiếu máu, v.v... đều có thể dẫn đến lách to. Do đó khi thấy dấu hiệu lách to trên bàn tay, thông thường còn phải tìm thêm các dấu hiệu kèm theo khác trên bàn tay.

Dấu hiệu lách to trên bàn tay là ở vị trí chẩn đoán lách có một điểm vết màu trắng, phát sáng.

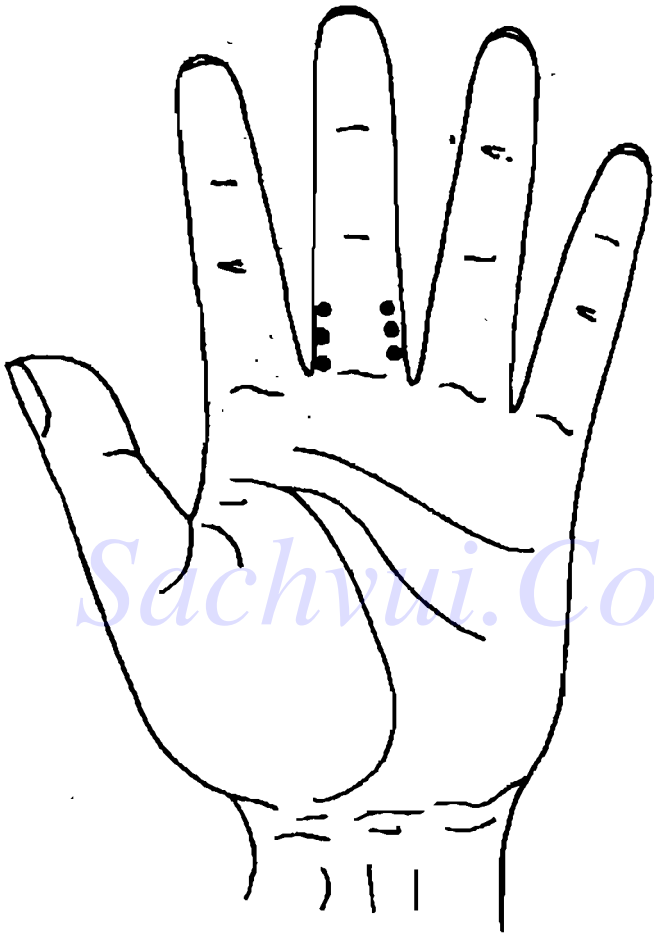
## HUYẾT ÁP CAO, HUYẾT ÁP THẤP

Vị trí chẩn đoán huyết áp cao trên bàn tay, có dạng tuyến nằm ở khu vực phía bên trái của lòng cuối của ngón giữa. (H6-11)

Vị trí chẩn đoán huyết áp thấp trên bàn tay, có dạng tuyến nằm ở khu vực phía bên phải của lòng cuối của ngón giữa.



H6-10



Sachvui.Com

H6-11



## **DẤU HIỆU TRÊN BÀN TAY KHI BỊ BỆNH HUYẾT ÁP CAO VÀ HUYẾT ÁP CAO DẠNG CHỨNG TRẠNG**

Huyết áp cao là bệnh áp suất của máu trong động mạch cao hơn mức bình thường (thường ở người lớn là 110 - 120/70 - 80 mmHg).

Trong số những người bị huyết áp cao, có 80% - 90% chủ yếu có chứng trạng huyết áp cao, bởi vậy gọi là bệnh huyết áp cao. Còn 10% - 20% huyết áp cao chỉ là một trong những chứng trạng lâm sàng, bởi vậy gọi là huyết áp cao dạng chứng trạng.

Thường dấu hiệu huyết áp cao trên bàn tay là ở khu vực chẩn đoán huyết áp cao có điểm, vết lõm màu trắng, màu đỏ sậm hoặc màu vàng.

Nếu có 1 hoặc một số điểm trắng, không kết liên tục với nhau thì đó là huyết áp cao ở giai đoạn đầu, trị số huyết áp không cao quá, còn dao động lên xuống; nếu các điểm trắng nằm thành một dãy thì huyết áp luôn ở trạng thái cao. Người có những điểm trắng này thường kèm theo chứng trạng đau đầu.

Nếu điểm, vết có màu vàng hoặc có dạng hình kén màu vàng hơi nổi lên thì bị huyết áp cao đã lâu.

Nếu điểm vết có màu đỏ sậm, thì trị số huyết áp thường tương đối cao, bị đã tương đối lâu, có chứng trạng vàng đầu tương đối nặng.

Người bị cao huyết áp nếu không có dấu hiệu kèm theo trên bàn tay về tim, gan, thận v.v..., thì có thể căn cứ vào dấu hiệu huyết áp cao trên bàn tay để phán đoán có phải là bệnh huyết áp cao hay không, tức là phải cân nhắc xem có phải là huyết áp cao chứng trạng hay không.

## **DẤU HIỆU TRÊN BÀN TAY KHI BỊ HUYẾT ÁP THẤP**

Huyết áp thấp là bệnh áp suất của máu trong động mạch thấp hơn mức độ bình thường. Dấu hiệu huyết áp thấp là ở khu vực chẩn đoán huyết áp thấp có điểm trắng.


## **MẠCH MÁU NÃO**

Vị trí chẩn đoán mạch máu não nằm ở hai bên phải trái của gòc ngón tay giữa.

Bệnh mạch máu não chủ yếu là xơ vữa động mạch não, tắc mạch máu não và vỡ mạch máu não (chảy máu não). (H.6 - 12)

## **DẤU HIỆU TRÊN BÀN TAY KHI XƠ VỮA MẠCH MÁU NÃO**

Người bị xơ vữa mạch máu não, ở khu vực chẩn đoán mạch máu não có mạch máu xanh ngoằn ngoèo nổi lên. Không ít người coi thường hiện tượng nổi



H6-12

"gân xanh" này, cho rằng chẳng qua đó chỉ là một tĩnh mạch nhỏ, chẳng liên quan gì đến sức khỏe. Kỳ thực, đó chính là triệu chứng rõ ràng của hiện tượng xơ vữa mạch máu não. Đặc biệt là người già, chỉ cần có những dấu hiệu như vậy là có thể xác định bị xơ vữa mạch máu não, không có gì phải nghi ngờ cả, phải sớm có biện pháp điều trị. Người bị bệnh này chủ yếu có các chứng trạng đau đầu, vầng đầu, đầu lười tê, có lúc không nói được, một tay hoặc chân nào đó thấy khó chịu. Dù chỉ tạm thời bị bệnh không có chứng trạng gì, nhưng cũng không được khinh suất bỏ qua.

Với người bị co thắt mạch máu não thì "gân xanh" ở vị trí chẩn đoán nổi lên rất rõ, ngoài ra còn có một số điểm trắng. Người bệnh chủ yếu có các chứng trạng vầng đầu chóng mặt, tê lười, tạm thời không nói được.

Người có dấu hiệu xơ vữa mạch máu não ở vị trí chẩn đoán mạch máu não, thì phải đi bệnh viện làm kiểm tra máu, kiểm tra lượng mỡ trong máu, chụp ảnh động mạch não.

## **DẤU HIỆU TRÊN BÀN TAY KHI TẮC MẠCH MÁU NÃO**

Người bị tắc mạch máu não, ở khu vực chẩn đoán, mạch máu não có vết ứ màu xanh sậm, ranh giới có qui tắc, có lúc thậm chí có vết màu tím hoặc

~~màu xanh~~ đen. Nếu chỗ tắc đã thông thì màu của vết ứ chuyển sang màu nâu hoặc cà phê. Nếu mạch máu não bên trái bị tắc sẽ dẫn đến bại liệt tay chân bên phải; còn tắc mạch máu bên phải thì dẫn đến bại liệt tay chân bên trái. Bệnh này rất nguy hiểm, hậu quả rất xấu, do đó khi mới có dấu hiệu trên bàn tay, phải lập tức chú ý ngay.

Người có dấu hiệu tắc mạch máu não trên bàn tay, phải đi bệnh viện kiểm tra dịch tuỷ não, chụp cắt lớp v.v...

## DẤU HIỆU TRÊN BÀN TAY KHI ĐỨT MẠCH MÁU NÃO


Người bị đứt mạch máu não, ở khu vực chẩn đoán mạch máu não trên bàn tay có các điểm vết màu đỏ, màu đỏ sậm hoặc màu xanh sậm, màu nâu sậm, ranh giới không có qui tắc, phân bố tập trung. Màu sắc của điểm vết càng đỏ thì thời gian bị chảy máu mẩu càng gần. Khi màu sắc của vết là xanh sậm thì biết thời điểm chảy máu não đã lâu. Khi đã giải quyết xong chảy máu não thì màu sắc chuyển thành nâu.

*Bệnh về mạch máu não là một quá trình gồm 3 mức chuyển từ nhẹ thành nặng. Trước tiên động mạch não bị xơ vữa, sau đó là mạch máu não bị*

tắc nghẽn cục bộ, nghiêm trọng nhất là chảy máu não. Bệnh mạch máu não càng điều trị sớm càng có hiệu quả. Nhưng hiện nay về mặt lâm sàng, có lúc vẫn khó phân biệt được rõ là tắc mạch máu não, hay là đứt mạch máu não. Nhưng phương pháp chữa trị cho hai loại bệnh này căn bản lại không giống nhau, khi tắc mạch máu não phải làm mạch máu giãn ra, còn khi chảy máu não lại phải làm mạch máu thu nhỏ lại. Chẩn đoán khó chính xác thì chữa trị cũng khó khỏi. Căn cứ vào kinh nghiệm lâm sàng của tôi, ở giai đoạn đầu của tắc mạch máu não và đứt mạch máu não, nếu dùng phương pháp chẩn đoán bàn tay sẽ có tác dụng tham khảo rất tốt, có một ý nghĩa tích cực. Nếu chảy máu não thì điểm vết ở khu vực chẩn đoán có màu sậm (đỏ, đỏ sậm, xanh sậm và nâu) trong quá trình bệnh, hình thái có qui tắc ranh giới không rõ ràng còn khi tắc mạch máu não điểm vết ở khu vực chẩn đoán có màu sắc nhạt hơn, dù có màu xanh sậm cũng không đậm như chảy máu não, hình thái vết có qui tắc, ranh giới tương đối rõ ràng. Nhưng với người chảy máu não, sau một thời gian, biểu hiện trên bàn tay lại giống như dấu hiệu tắc mạch máu não, màu sắc chuyển sang xanh nhạt hơn, hình thái cũng có qui tắc, ranh giới lại rõ ràng.


## BÀI TẬP PHÂN ĐOÁN HỆ THỐNG TUẦN HOÀN

1. Đây là dấu hiệu bàn tay của một người đàn ông trung niên. Ở khu vực chẩn đoán huyết áp cao có điểm vết màu trắng tương đối nhạt. Phải chẩn đoán là bệnh gì ?



HB - 13

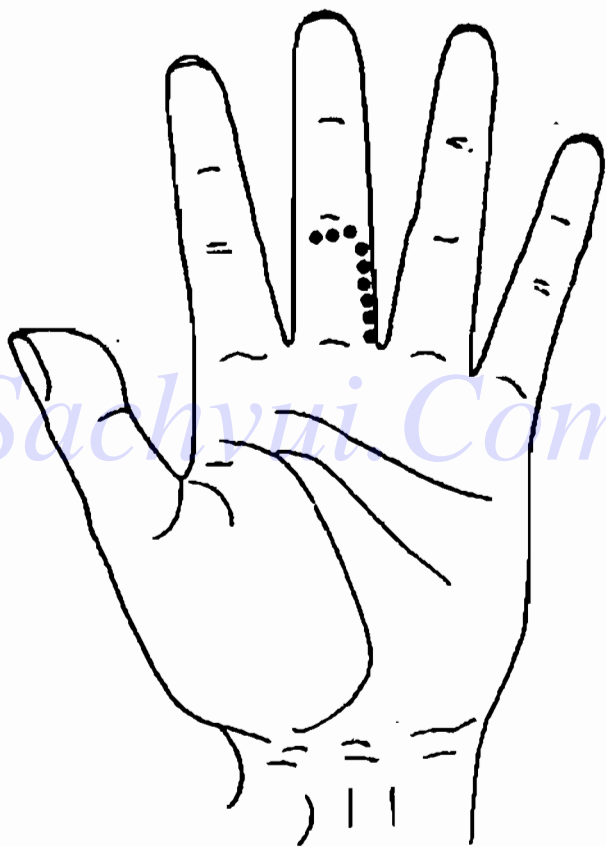
2. Đây là dấu hiệu trên bàn tay của một phụ nữ trung niên. Ở khu vực chẩn đoán áp huyết cao và dưới đường gân chia đốt gốc và đốt giữa có điểm vết màu trắng đậm. Phải chẩn đoán là bệnh gì ?



H6-14

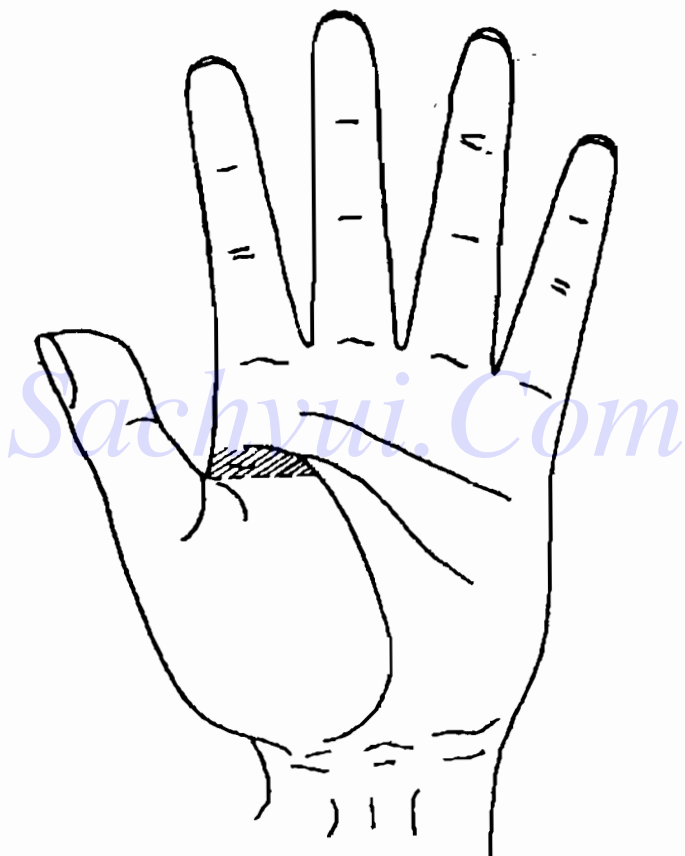


3. Đây là dấu hiệu trên bàn tay của một người đàn ông trung niên. Ở khu vực chẩn đoán áp huyết thấp và dưới đường ngân chia đốt giữa và đốt gốc có những điểm trắng. Phải chẩn đoán là bệnh gì?




H6-15

4. Đây là dấu hiệu trên bàn tay của một ông già. Ở phía trên đường ngang với gốc ngón tay cái, trong khu vực chẩn đoán tim, có vết lõm không bằng phẳng. Phải chẩn đoán là bệnh gì ?



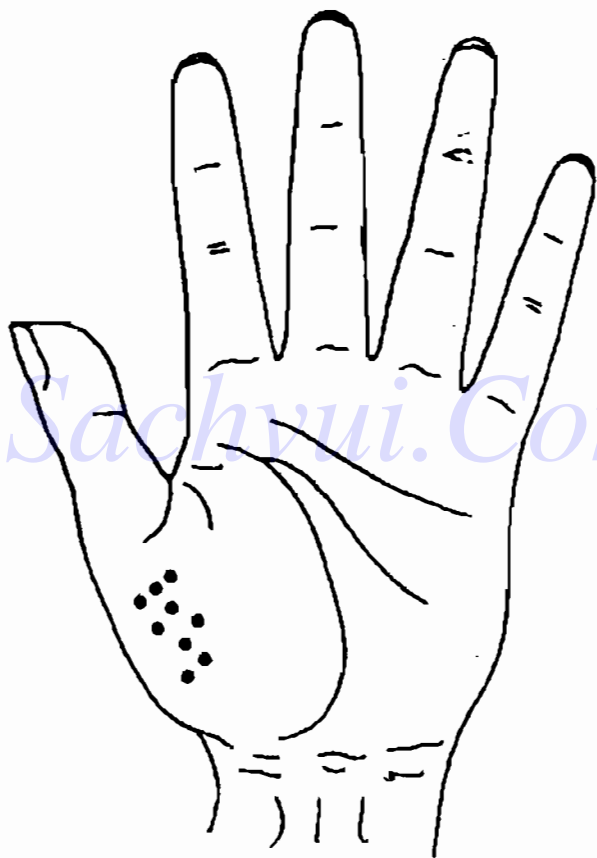
H6 - 16

5. Đây là dấu hiệu trên bàn tay của một ông già. Ở bên trái khu vực chẩn đoán tim có một mảng trắng sáng, trong đó có các điểm vết đỏ phân bố tản mạn. Phải chẩn đoán là bệnh gì ?



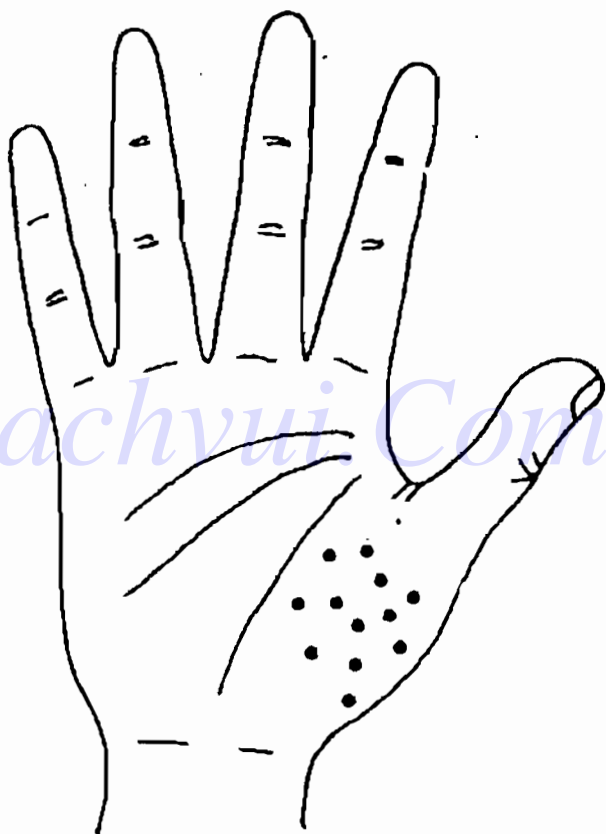
H 6 - 17

6. Đây là dấu hiệu trên bàn tay của một nam thanh niên. Ở phía bên trái của khu vực chẩn đoán tim có điểm, vết màu đỏ. Phải chẩn đoán là bệnh gì?



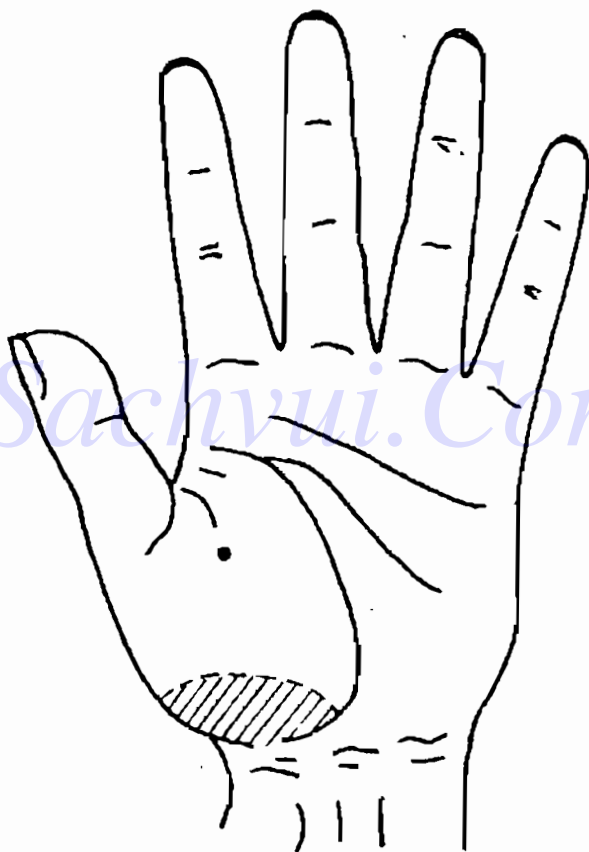
H6-18

7. Đây là dấu hiệu trên bàn tay của một nữ thanh niên. Ở khu vực chẩn đoán tim có một mảng lớn các điểm đỏ trắng xen kẽ. Phải chẩn đoán là bệnh gì ?




H6 - 19

8. Đây là dấu hiệu trên bàn tay của một người đàn ông trung niên. Ở khu vực chẩn đoán van tim có 1 điểm lồi màu xanh sậm. Ở khu tim phong thấp có màu xanh sậm, Phải chẩn đoán là bệnh gì ?




H6-20

9. Đây là dấu hiệu trên bàn tay của một bà già. Ở khu vực chân đoán mạch máu não có màu xanh. Dưới đốt thứ 2 của ngón giữa có điểm màu trắng (Xem hệ thống thần kinh). Phải chẩn đoán là bệnh gì ?



H 6 - 21


10. Đây là dấu hiệu trên bàn tay của một người đàn ông trung tráng niên. Ở khu vực chẩn đoán mạch máu não có mạch máu xanh lồi lên. Phải chẩn đoán là bệnh gì ?



H6-22




11. Đây là dấu hiệu trên bàn tay của một ông già. Ở khu vực chẩn đoán mạch máu não có điểm vết màu xanh sậm, ranh giới có qui tắc. Phải chẩn đoán là bệnh gì ?



H6 - 23

12. Đây là dấu hiệu trên bàn tay của một bà già. Ở khu vực chẩn đoán mạch máu não có điểm vết màu đỏ, ranh giới không có qui tắc. Phải chẩn đoán là bệnh gì ?



H6-24

## ĐÁP ÁN

1. Huyết áp cao.
2. Đau đầu do huyết áp cao.
3. Đau đầu do huyết áp thấp.
4. Đau thắt tim.
5. Suy tim.
6. Tim đập quá nhanh.
7. Viêm cơ tim.
8. Bệnh tim do phong thấp.
9. Đau đầu do xơ vữa động mạch não.
10. Xơ vữa động mạch não.
11. Tắc mạch máu não.
12. Chảy máu não.

## *Chương 7*

# XEM TAY CHẨN ĐOÁN BỆNH CỦA HỆ THỐNG SINH DỤC TIẾT NIỆU

**H**ệ thống tiết niệu bao gồm thận, ống dẫn nước tiểu, bàng quang và đường đi tiểu. Chức năng sinh lý chủ yếu của hệ thống tiết niệu là tạo nước tiểu, dẫn nước tiểu, trữ nước tiểu và bài tiết nước tiểu.

Hệ thống sinh dục do một loạt các cơ quan thực hiện mục đích duy trì giống nòi tạo nên. Cơ quan sinh dục nam gồm tinh hoàn, phó tinh hoàn, ống dẫn tinh, túi tinh, ống phóng tinh, tiền liệt tuyến, tuyến hình cầu của đường tiểu, cần dương vật v.v... Cơ quan sinh dục nữ gồm buồng trứng, ống dẫn trứng, tử cung, âm đạo, ngoại âm v.v...

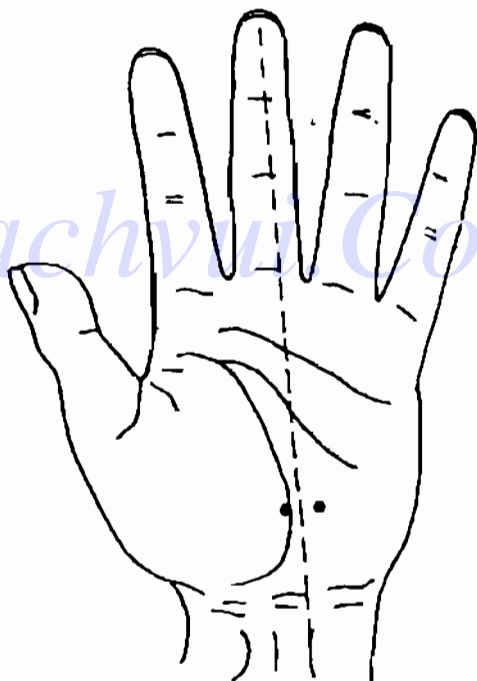
Chương này chủ yếu giới thiệu các cơ quan và vị trí chẩn đoán tương ứng của các cơ quan đó trên bàn tay như sau:

## THẬN

Vị trí chẩn đoán trên bàn tay của thận nằm ở 1/3 phần dưới của lòng bàn tay, ở hai bên phải trái của đường thẳng đứng đi qua giữa ngón giữa (H.7-1).

Bệnh chủ yếu của thận là viêm thận và sỏi thận.

### DẤU HIỆU TRÊN BÀN TAY KHI VIÊM TIỂU CẦU THẬN MẠN TÍNH



H.7-1

Viêm tiểu cầu thận mạn tính gọi đơn giản là viêm thận mạn tính, là một bệnh thường gặp ở thận, được phân ra loại phổ thông, loại bệnh thận và loại cao huyết áp. Người bệnh chủ yếu có các triệu chứng mất sức, mỏi eo, phù thũng, vàng đầu v.v...

Người bị viêm thận ở giai đoạn đầu hoặc có chứng trạng nhẹ, ở vị trí chẩn đoán thận có điểm màu trắng tương đối nhạt (với người đau eo, nhưng thận bình thường, cũng có thể có dấu hiệu như vậy trên bàn tay); Người bị viêm đã lâu hoặc có chứng trạng nặng, ở khu vực chẩn đoán thận có hình kén lõm hoặc có màu vàng sậm, thường kèm theo dấu hiệu phù thũng. Nếu có màu đỏ, trắng xen kẽ, màu đốm ngả đỏ thì thường thành phần của nước tiểu không tốt. Nếu màu trắng rất rõ thì dự đoán tổ chất thận thể người bệnh kém và suy nhược, nếu màu trắng đó có tím thì thông thường là dấu hiệu nhiễm độc nước tiểu.

Nếu ngoài dấu hiệu viêm thận mạn tính ở khu vực chẩn đoán thận, còn có điểm trắng ở khu vực chẩn đoán huyết áp cao, thường là viêm thận mạn tính do huyết áp cao, người bị loại bệnh này thường bị huyết áp cao đã lâu; nếu ở vùng chẩn đoán huyết áp cao có điểm trắng, ở khu vực chẩn đoán đầu có màu vàng ngả đỏ sậm, lòng bàn tay xanh sậm, thì thường là viêm thận mạn tính do bệnh thận, người bệnh dạng hình này có chứng trạng nặng, diễn biến về sau không tốt.

Người có dấu hiệu viêm thận mạn tính ở khu

**ực chẩn đoán thận, phải đi bệnh viện kiểm tra nước tiểu, kiểm tra chức năng thận và các tổ chức sống của thận v.v...**

**ĐỀ:** Người chẩn đoán phải chú ý dấu hiệu ở khu vực chẩn đoán thận của người viêm bể thận và người viêm thận mạn tính tương đối giống nhau, nhưng có sắc tối, màu xanh sậm là chủ yếu; không những thế đa số người bị viêm bể thận là phụ nữ, đặc biệt là phụ nữ đã kết hôn và các bé gái gặp rất nhiều, cảm giác người bệnh tự cảm thấy cũng không giống như khi bị viêm thận mạn tính. Người viêm bể thận cấp tính chủ yếu có biểu hiện sốt, đau eo, đi tiểu nhiều lần, đi tiểu vôi vàng, nước tiểu có mủ, khi đó phải đi bệnh viện kiểm tra nước tiểu, xét nghiệm vi khuẩn, độ lắng nước tiểu, kiểm tra máu, kiểm tra chức năng thận và chụp X quang hệ thống tiết niệu v.v... Đa số người bị bệnh này có thể chữa khỏi, chỉ có một số bị kéo dài, tái phát thành mạn tính.

## **DẤU HIỆU TRÊN BÀN TAY KHI SỎI THẬN**

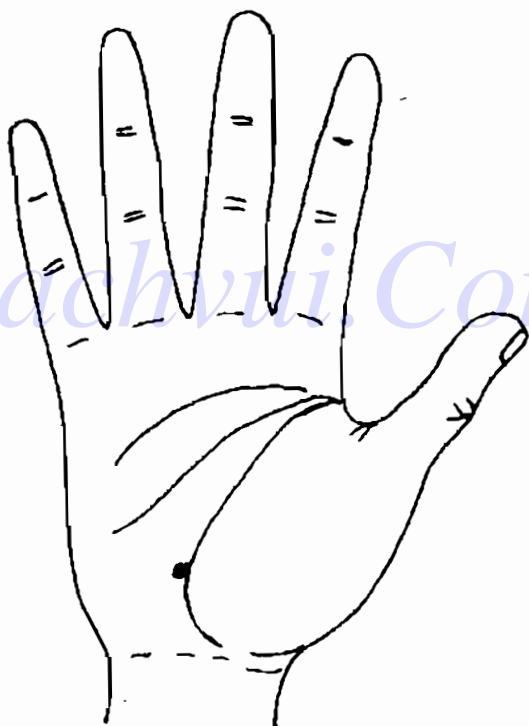
Sỏi thận thường gặp ở người 21 - 50 tuổi, nam bị nhiều hơn nữ. Người bị sỏi thận, ở khu vực chẩn đoán thận có điểm vết lồi màu tối hoặc sáng không có qui tắc, có hình như hạt cát, chủ yếu có chứng trạng đau nhói hoặc âm ỉ ở eo, nước tiểu có máu.

Người có dấu hiệu sỏi thận ở khu vực chẩn đoán

thận, phải đi bệnh viện kiểm tra nước tiểu, chụp X quang hệ thống tiết niệu, soi siêu âm v.v...

Tôi thường gặp tình huống như sau, người bệnh có dấu hiệu sỏi thận ở khu chẩn đoán thận rất rõ, nhưng họ không cảm thấy có chứng trạng gì, kết quả kiểm tra cũng bình thường.

Hình dưới là dấu hiệu trên bàn tay của một phụ nữ trung niên.



H7-2.



Ở phía bên trái khu vực chẩn đoán thận, có một vết trắng nhỏ nhưng rất rõ, có hình giống như hạt cát. Người bệnh không có chứng trạng gì, lần kiểm tra gần nhất, chụp X quang vùng eo cũng không phát hiện thấy gì khác thường. Vậy có phải là có sỏi thận không ? Không nhất định là như vậy, vì theo kinh nghiệm chẩn đoán bàn tay của tôi thì dấu hiệu của bàn tay này phải là biểu hiện thận trái bị sỏi. Chụp X quang cũng không thấy gì, có thể là sỏi tương đối nhỏ nên chưa quan sát được. Những tình huống như thế này phải theo dõi quan sát tiếp.

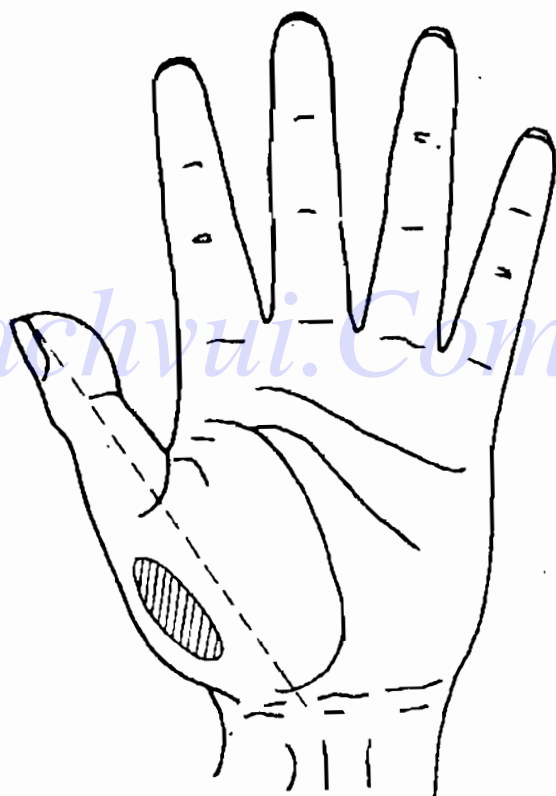
## PHÙ THŨNG

Vị trí chẩn đoán phù thũng trên bàn tay, là một đường hoặc một khu nằm ở 1/2 phía bên trái của khu chẩn đoán bên trái tim, ở khu đại ngũ tể của bàn tay.

Dấu hiệu phù thũng là ở khu chẩn đoán phù thũng có điểm trắng sáng hoặc điểm đỏ trắng xen kẽ. Thường màu sáng là chủ yếu, rất ít khi có màu đỏ.

Phù thũng là một chứng trạng do rất nhiều nguyên nhân gây ra, nhưng thường do 3 nội tạng gây ra. Khi tim không tốt, viêm thận, gan xơ cứng v.v. .. đều gây ra phù thũng. Khi giám định phải đối chiếu với các dấu hiệu ở các khu vực chẩn đoán có liên quan.


Khi xem tay chẩn đoán bệnh, nhất định không được cứng nhắc, mà phải xem một cách linh hoạt, tổng hợp tất cả các mặt. Có người hay vội vàng, vừa mới thấy một khu vực nào có phản ứng đã hạ lời phán đoán. Nếu phán đoán như vậy sẽ không toàn diện, chỉ nói được cục bộ, tự nhiên kết luận bị phiến diện.



## BÀNG QUANG

Vị trí chẩn đoán bàng quang nằm ở khu đại  
ngư tế, phía trên điểm giao nhau giữa đường thẳng  
chia đôi ngón cái và đường sinh mệnh.

Bệnh chủ yếu của bàng quang là viêm bàng  
quang, sỏi bàng quang và ung thư bàng quang.



H7-4

## DẤU HIỆU TRÊN BÀN TAY KHI VIÊM BÀNG QUANG

Viêm bàng quang là loại bệnh thường gặp ở hệ thống tiết niệu, nhưng đa số không phải là bệnh độc lập, mà là một bộ phận của bệnh truyền nhiễm ở hệ thống tiết niệu, hoặc bị lây nhiễm từ bệnh khác của hệ thống tiết niệu, chủ yếu gặp ở phụ nữ. Người bệnh chủ yếu có các triệu chứng đi tiểu nhiều lần, đi tiểu đau, đi tiểu vôi vàng, nước tiểu có mủ, có máu v.v...

Người bị viêm bàng quang ở giai đoạn đầu hoặc có nước tiểu màu vàng, ở khu vực chẩn đoán bàng quang có điểm vết lõm màu trắng tương đối nhạt; người bị viêm bàng quang cấp thường có chứng trạng tương đối nặng, ở khu vực chẩn đoán bàng quang có mảng hình tròn hoặc ô van, có các điểm màu trắng tập trung, màu sáng; người bị viêm bàng quang mạn tính thường có chứng trạng tương đối nhẹ, ở khu vực chẩn đoán bàng quang có điểm vết lõm tương đối lớn, hoặc có dạng mắt lưới, màu hơi vàng hoặc đỏ sậm.

Người có dấu hiệu viêm bàng quang ở khu vực chẩn đoán bàng quang, phải đi bệnh viện kiểm tra nước tiểu, soi bàng quang (với người viêm cấp tính không được soi).

Với người già đi tiểu khó, tiên liệt tuyến sung

to, ở khu vực chẩn đoán bằng quang sẽ hiện vết lõm. Tôi đã từng xem tay cho một cụ già 90 tuổi, thoát nhìn thân thể của cụ rất tốt, nhưng quan sát bàn tay, ở khu vực chẩn đoán bằng quang có một vết lõm lớn. Khi hỏi, quả nhiên cụ già nói đi tiểu khó.

## DẤU HIỆU TRÊN BÀN TAY KHI SỎI BÀNG QUANG

Sỏi bàng quang hay gặp ở nam giới ở tuổi nhi đồng hoặc già cả, ít gặp ở đàn bà. Người có sỏi bàng quang nhỏ thì ở khu vực chẩn đoán bằng quang có điểm giống như hạt cát; người có sỏi bàng quang tương đối to, ở khu vực chẩn đoán bằng quang có điểm vết lõm hình tròn hoặc hình tia, nhưng chân rõ ràng. Người bị sỏi bàng quang đã lâu, ở khu vực chẩn đoán bằng quang có điểm vết màu vàng. Người bị bệnh chủ yếu có các chứng trạng đi tiểu khó (đang đi tiểu nửa chừng đột nhiên dừng, phải thay đổi tư thế hoặc hơi hoạt động thân thể sau đó mới có thể tiếp tục được), đi tiểu đau và đi tiểu ra máu v.v...

Người có dấu hiệu sỏi bàng quang ở khu vực chẩn đoán bằng quang, phải đi bệnh viện chụp X quang, soi bàng quang, chụp siêu âm.

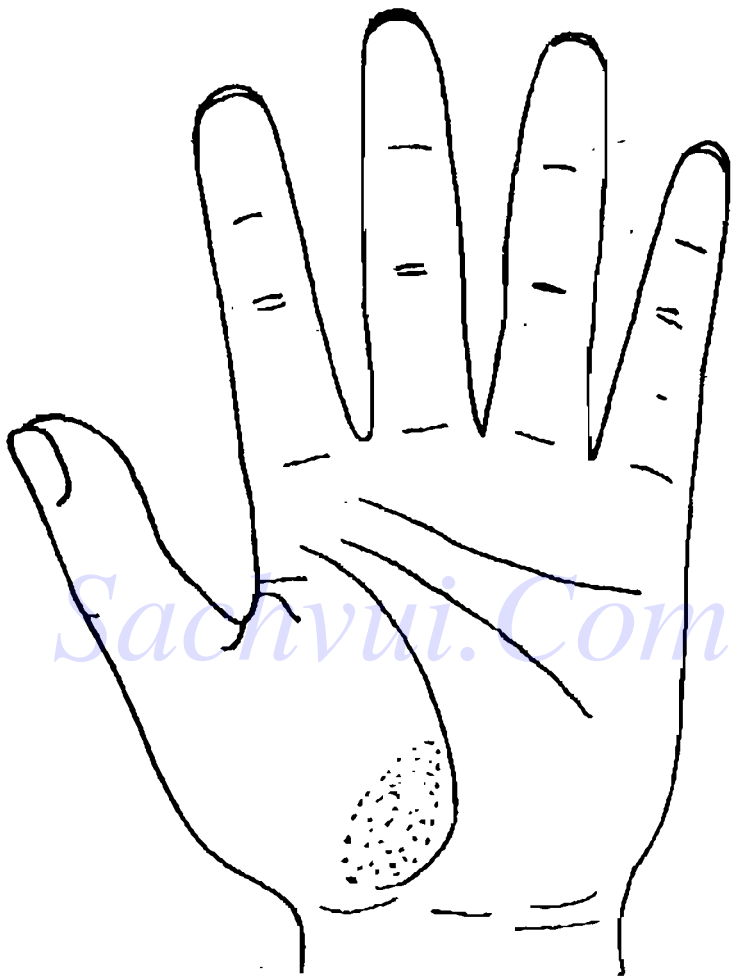
## DẤU HIỆU TRÊN BÀN TAY KHI UNG THƯ BÀNG QUANG

Ung thư bàng quang hay gặp ở người trên 40 tuổi, nam bị nhiều hơn nữ. Người bị ung thư bàng quang, ở khu vực chẩn đoán bàng quang có vết lồi màu sáng hoặc màu xanh sậm, tím sậm, hình thái không hoàn chỉnh, ranh giới không rõ ràng. Người bệnh chủ yếu có chứng trạng nước tiểu có máu, đi tiểu nhiều lần, đi vôi vàng, đi tiểu đau v.v...

Người có dấu hiệu ung thư bàng quang ở khu vực chẩn đoán bàng quang, phải đi bệnh viện kiểm tra nước tiểu, kiểm tra máu, kiểm tra tế bào bong ra ở bàng quang v.v...

Khi ở khu vực chẩn đoán bàng quang có điểm phản ứng có màu sắc, có thể do bệnh khác gây ra. Như hình (H.7 - 5).

Đây là bàn tay của một người đàn ông trung niên, ở khu vực chẩn đoán bàng quang và ở phía dưới bên trái có một mảng màu xanh tối. Nhìn bàn tay này không còn nghi ngờ gì nữa, bàng quang của anh ta bị bệnh nghiêm trọng. Do dấu hiệu biểu hiện bệnh của bàng quang thường không có màu xanh sậm. Thực tế người này bị bệnh phong thấp nặng. Ở khu bàng quang có màu xanh sậm có thể do bệnh phong thấp gây nên.



H7-5

## ỐNG DẪN NƯỚC TIỂU

Khu vực chẩn đoán ống dẫn nước tiểu nằm ở khu vực giữa vị trí chẩn đoán thận và vị trí chẩn đoán bàng quang, thường có dạng vệt nằm ngang.

### DẤU HIỆU TRÊN BÀN TAY KHI SỎI ĐƯỜNG DẪN NƯỚC TIỂU

Đa số người bị sỏi đường dẫn nước tiểu ở độ tuổi 20 - 40, nam bị nhiều hơn nữ.

Người bị sỏi đường dẫn nước tiểu, ở khu vực chẩn đoán đường dẫn nước tiểu có một hoặc hai điểm lồi hình hạt cát tròn hoặc hình hạt cát không có qui tắc, xung quanh có màng màu trắng hoặc màu đỏ hình tròn tương đối to bao quanh, điểm vết giống như hình đầu khớp xương có màu tối, có khi màu vàng sậm, có khi màu nâu sậm. Người bệnh chủ yếu có chứng trạng đau eo, nước tiểu có máu v.v...

Người có dấu hiệu sỏi đường dẫn nước tiểu ở khu vực chẩn đoán đường dẫn nước tiểu, phải đi bệnh viện kiểm tra nước tiểu, chụp ảnh đường bài tiết nước tiểu v.v...

### TIỀN LIỆT TUYẾN

Vị trí chẩn đoán tiền liệt tuyến nằm ở giữa góc lòng bàn tay.



Bệnh tiền liệt tuyến chủ yếu là viêm tiền liệt tuyến và ung thư tiền liệt tuyến.

## **DẤU HIỆU TRÊN BÀN TAY KHI VIÊM TIỀN LIỆT TUYẾN**

Viêm tiền liệt tuyến là bệnh rất hay gặp ở đàn ông. Nhiều người bệnh nam tính không phát triển do hậu thiên, thường đều do viêm tiền liệt tuyến gây ra. Người bị viêm tiền liệt tuyến cấp tính chủ yếu có các chứng trạng sốt, lạnh từng trận, đi tiểu nhiều lần, đi tiểu vội vàng, đi tiểu đau v.v...; người bị viêm tiền liệt tuyến mạn tính chủ yếu có các chứng trạng đau bụng dưới, hội âm, túi tinh hoàn, tinh hoàn đều cảm thấy co rút hoặc khó chịu, đau dưới eo, đi tiểu ít, nhiều lần, đường tiểu ngứa ngáy, chất tiết ra từ đường tiểu tăng lên (có lúc là chất tiết ra từ tiền liệt tuyến) v.v...

Người bị viêm tiền liệt tuyến ở giai đoạn đầu, ở khu vực chân đoán tiền liệt tuyến có điểm lồi, phân bố tương đối thưa, có màu trắng nhạt; người bị viêm tiền liệt tuyến tương đối nặng, ở khu vực chân đoán tiền liệt tuyến có điểm phản ứng phân bố tương đối tập trung; người bị viêm tiền liệt tuyến mạn tính, ở khu vực chân đoán tiền liệt tuyến có điểm vết lồi, hình tròn, màu vàng.

Người có dấu hiệu viêm tiền liệt tuyến ở khu vực chẩn đoán tương ứng, phải đi bệnh viện kiểm tra nước tiểu, kiểm tra sờ qua trực tràng, kiểm tra dịch tiền liệt tuyến, và các chất tiết ra từ đường tiểu v.v...

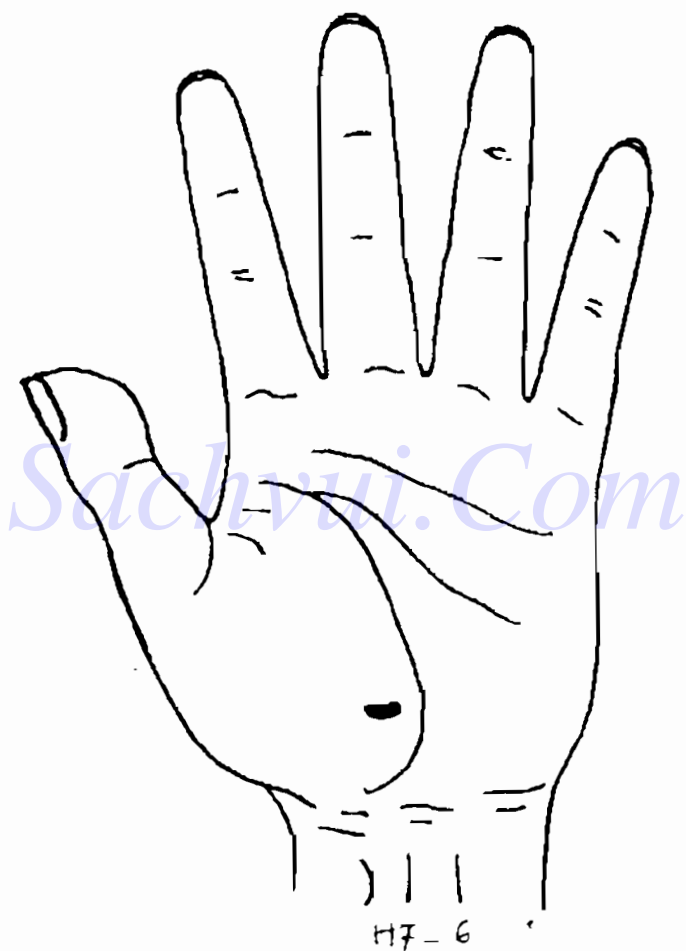
Phải chú ý dấu hiệu trên bàn tay ở khu vực chẩn đoán tiền liệt tuyến của người tiền liệt tuyến phình to và của người viêm tiền liệt tuyến mạn tính tương đối giống nhau. Thường viêm tiền liệt tuyến hay gặp ở đàn ông trung niên, còn tiền liệt tuyến phình to hay gặp ở các ông già.

### **DẤU HIỆU TRÊN BÀN TAY KHI UNG THƯ TIỀN LIỆT TUYẾN**

Tỉ lệ mắc bệnh ung thư tiền liệt tuyến ở các sắc tộc, các khu vực khác nhau rất nhiều, ở Trung Quốc bị tương đối ít, tuyệt đại đa số người bệnh đều trên 60 tuổi. Ung thư tiền liệt tuyến chia làm 3 dạng hình, dạng lâm sàng, dạng ẩn dấu và dạng tiềm phục. Người bệnh lâm sàng chủ yếu có các chứng trạng tắc tiền liệt tuyến như đi tiểu khó, đi tiểu nhiều lần v.v...; dạng ẩn dấu nguyên phát có khối u nhỏ, thường không có chứng trạng; còn dạng tiềm phục thì khối u không hoạt động.


Người có ung thư tiền liệt tuyến, ở khu vực chẩn

đoán tiền liệt tuyến có điểm vết lõm màu vàng nâu, màu xanh tím hoặc màu đen, hình thái không có qui tắc.



Người có dấu hiệu ung thư tiền liệt tuyến ở khu vực chẩn đoán tiền liệt tuyến, phải đi bệnh viện kiểm tra sờ qua trực tràng v.v...

(H.7 - 7) Khu vực chẩn đoán tiền liệt tuyến




177-7

## TỬ CUNG

Khu vực chẩn đoán tử cung nằm giữa góc lòng bàn tay (giống như khu vực chẩn đoán tiền liệt tuyến cho nam giới)

Bệnh của tử cung chủ yếu là viêm tử cung và u tử cung.



H7. 8

## DẤU HIỆU TRÊN BÀN TAY KHI VIÊM CỔ TỬ CUNG

Viêm cổ tử cung phân ra hai loại cấp tính và mạn tính. Viêm cổ tử cung bao gồm loét cổ tử cung, u thịt treo ở cổ tử cung, cổ tử cung phình to, sung tuyến nang cổ tử cung, viêm ống cổ tử cung v.v... Người bệnh chủ yếu có chứng trạng bạch đới nhiều.

Người bị viêm nhẹ cổ tử cung, ở khu vực chẩn đoán tử cung có điểm vết màu trắng nhạt; người bị viêm cổ tử cung tương đối nặng, ở khu vực chẩn đoán tử cung có điểm vết phân bố tập trung, màu sáng phớt đỏ. Dấu hiệu điển hình của loét rữa cổ tử cung, nói một cách hình tượng, giống như một cái mụn cóc to. Loét rữa cổ tử cung thông thường là một điểm vết hình tròn tương đối rõ ràng, có màu trắng. Viêm cổ tử cung cấp tính nếu không chữa triệt để sẽ chuyển thành viêm mạn tính, thì ở khu vực chẩn đoán tử cung có điểm vết màu đỏ hoặc vàng.

Ngoài ra, phụ nữ sau khi đặt vòng tránh thai, ở khu vực chẩn đoán tử cung thường có một vết lõm hình tròn có qui tắc. Có người ở xung quanh vết lõm tròn đó còn có các điểm đỏ trắng xen kẽ.

Người có dấu vết viêm cổ tử cung ở khu vực chẩn đoán tử cung, phải đi bệnh viện kiểm tra tử cung.

Với phụ nữ trước và sau kinh nguyệt mấy hôm, ở khu vực chẩn đoán tử cung cũng có màu phớt đỏ, phải chú ý hỏi rõ ràng, không được tùy tiện phán đoán là loét rữa cổ tử cung.

## **DẤU HIỆU TRÊN BÀN TAY KHI CÓ U Ở TỬ CUNG**

U tử cung còn gọi là u cơ trơn tử cung, hay gặp ở phụ nữ khoảng 40 tuổi. Người bệnh chủ yếu có các chứng trạng kinh nguyệt ra nhiều, kì kinh kéo dài, bạch đới tăng nhiều v.v...

Người bị u tử cung, ở khu vực chẩn đoán tử cung có một điểm vết lõm màu trắng hoặc vàng, có lúc có hình tròn, ranh giới rõ ràng. Khi có điểm vết lõm màu vàng, phải chú ý. Vì có nhiều khả năng khối u chuyển thành ung thư.

Người có dấu hiệu u tử cung ở khu vực chẩn đoán tử cung, phải đi bệnh viện kiểm tra chụp, soi tử cung v.v...

## **DẤU HIỆU TRÊN BÀN TAY KHI UNG THƯ CỔ TỬ CUNG**


Ung thư cổ tử cung hay gặp ở phụ nữ 30 - 50 tuổi. Người bị ung thư tử cung, ở khu vực chẩn đoán tử cung có điểm vết lõm không có qui tắc, màu xanh sậm, màu vàng nâu hoặc màu xanh tím. Người bệnh chủ yếu có các chứng trạng âm đạo bị chảy máu khi xúc chạm, bạch đới có mủ hoặc có dạng nước vo gạo, có mùi hôi thối khó ngửi, đau bụng dưới và eo xương cụt v.v...

Người có dấu hiệu ung thư tử cung ở khu vực chẩn đoán tử cung, phải đi bệnh viện kiểm tra tế

bào tử cung, kiểm tra cổ âm đạo, kiểm tra các tổ chức bong ra từ cổ tử cung và ống cổ tử cung v.v...

## BUỒNG TRỨNG VÀ ỐNG DẪN TRỨNG

Vị trí chẩn đoán buồng trứng và ống dẫn trứng nằm ở hai bên vị trí chẩn đoán tử cung ở góc lòng bàn tay. Bệnh của buồng trứng và ống dẫn trứng chủ yếu là viêm và ung thư.



H7-9



## **DẤU HIỆU TRÊN BÀN TAY KHI VIÊM BUỒNG TRỨNG VÀ ỐNG DẪN TRỨNG**

Viêm buồng trứng và ống dẫn trứng hay gặp ở phụ nữ đã trưởng thành.

Người bị viêm nhẹ, ở khu vực chẩn đoán buồng trứng và ống dẫn trứng có điểm màu trắng; nếu màu trắng ngà đỏ hoặc phớt đỏ là thời kỳ viêm cấp tính, hay đau bụng dữ dội. Người bị viêm nặng, ở khu vực chẩn đoán buồng trứng và ống dẫn trứng có điểm lồi màu trắng hoặc điểm lồi màu vàng. Người bệnh chủ yếu có chứng trạng đau bụng dưới và vùng dưới eo v.v...

Người có dấu hiệu viêm buồng trứng và ống dẫn trứng ở khu vực chẩn đoán tương ứng, phải đi bệnh viện kiểm tra siêu âm.

### **DẤU HIỆU TRÊN BÀN TAY KHI BỊ U BUỒNG TRỨNG**

Khi đó ở khu vực chẩn đoán buồng trứng có điểm màu trắng sáng, có lúc lồi lên, giống như màu trắng sáng ở dấu hiệu phù thũng.

### **DẤU HIỆU TRÊN BÀN TAY KHI UNG THƯ BUỒNG TRỨNG**

Buồng trứng nằm ở trong khoang xương chậu,

nên khi ung thư ở giai đoạn đầu không dễ phát hiện được.

Người bị ung thư buồng trứng, ở khu vực chẩn đoán buồng trứng có điểm vết lõm không có qui tắc, màu tím sậm hoặc màu đen. Người bệnh chủ yếu có chứng trạng kinh nguyệt không đều.

Người có dấu hiệu ung thư buồng trứng trên bàn tay, phải đi bệnh viện kiểm tra siêu âm, chụp X quang, kiểm tra tế bào vùng bụng, soi khoang bụng v.v...

## **ÂM ĐẠO**

Khu vực chẩn đoán âm đạo nằm ở phía trên khu vực chẩn đoán tử cung, tức là phía trên đường ranh giới của gòc bàn tay (H7 - 10).


Bệnh của âm đạo chủ yếu là viêm.

## **DẤU HIỆU TRÊN BÀN TAY KHI VIÊM ÂM ĐẠO**

Viêm âm đạo có viêm âm đạo do trùng roi, viêm âm đạo do liên cầu khuẩn và viêm âm đạo ở người già, trong đó loại viêm do trùng roi hay gặp nhất. Khi bị viêm, ở khu vực chẩn đoán âm đạo có điểm vết tương đối to, có màu trắng hoặc đỏ trắng xen kẽ, phân bố tương đối tập trung. Chứng trạng chủ yếu là bạch đới tăng nhiều, có

màu vàng ám, có bọt và mùi hôi thối, ngoại âm ngứa ngáy, đau v.v...


Người có dấu hiệu viêm âm đạo do trùng roi ở khu vực chẩn đoán âm đạo, phải đi bệnh viện kiểm tra bạch đới.



H7-10

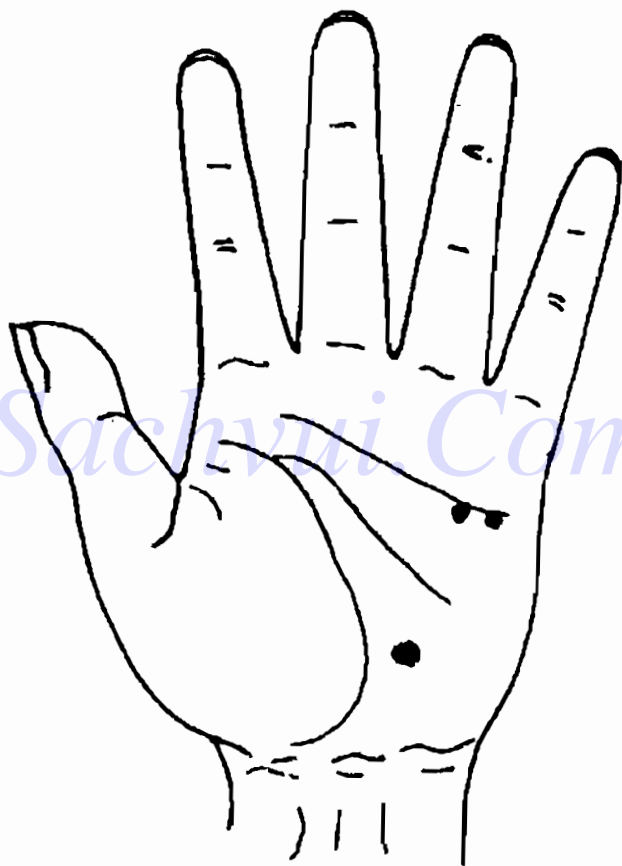
## BÀI TẬP CHẨN ĐOÁN HỆ THỐNG SINH DỤC, TIẾT NIỆU

1. Đây là dấu hiệu trên bàn tay của một người đàn ông trung niên. Ở khu vực chẩn đoán phù thũng có một điểm vết lõm sáng, màu đỏ trắng; ở khu vực chẩn đoán thận có một điểm lõm màu vàng trắng. Phải chẩn đoán là bệnh gì ?




H7-11

1012. Đây là dấu hiệu trên bàn tay của một người đàn ông trung niên. Ở khu vực chẩn đoán thận có một điểm vàng; ở khu vực chẩn đoán eo có điểm màu vàng trắng. Phải chẩn đoán là bệnh gì ?




H7-12

3. Đây là dấu hiệu trên bàn tay của một người đàn ông trung niên. Mặt của người này có màu xanh ám, ở khu vực chẩn đoán phù thũng có điểm trắng sáng, ở khu chẩn đoán gan màu tối, có mạch máu nổi lồi lên. Phải chẩn đoán là bệnh gì ?




H7-13

4. Đây là dấu hiệu trên bàn tay của một ông già. Ở khu vực chẩn đoán bên trái tim có một mảng sáng mỏng, kéo dài đến khu vực chẩn đoán phù thũng. Phải chẩn đoán là bệnh gì ?



H7-14


5. Đây là dấu hiệu trên bàn tay của một người đàn ông trung niên. Ở khu vực chẩn đoán tiền liệt tuyến có 1 điểm lồi hình đầu khớp xương, màu vàng. Phải chẩn đoán là bệnh gì ?



H7-15




6. Đây là dấu hiệu trên bàn tay của một phụ nữ trung niên. Ở phía trên khu vực chẩn đoán tử cung có một mảng các điểm vết màu đỏ trắng xen kẽ, phân bố tương đối tập trung. Phải chẩn đoán là bệnh gì ?




HJ-16

7. Đây là dấu hiệu trên bàn tay của một phụ nữ trung niên. Ở khu vực chẩn đoán tử cung có một vết màu vàng ngả đỏ. Phải chẩn đoán là bệnh gì ?




8. Đây là dấu hiệu trên bàn tay của một phụ nữ đã kết hôn. Ở khu vực chẩn đoán tử cung có một chỗ lõm hình tròn có qui tắc. Phải chẩn đoán là bệnh gì ?




H7-18

9. Đây là dấu hiệu trên bàn tay của một phụ nữ trung niên. Ở khu vực chẩn đoán tử cung có điểm lồi màu trắng. Phải chẩn đoán là bệnh gì ?



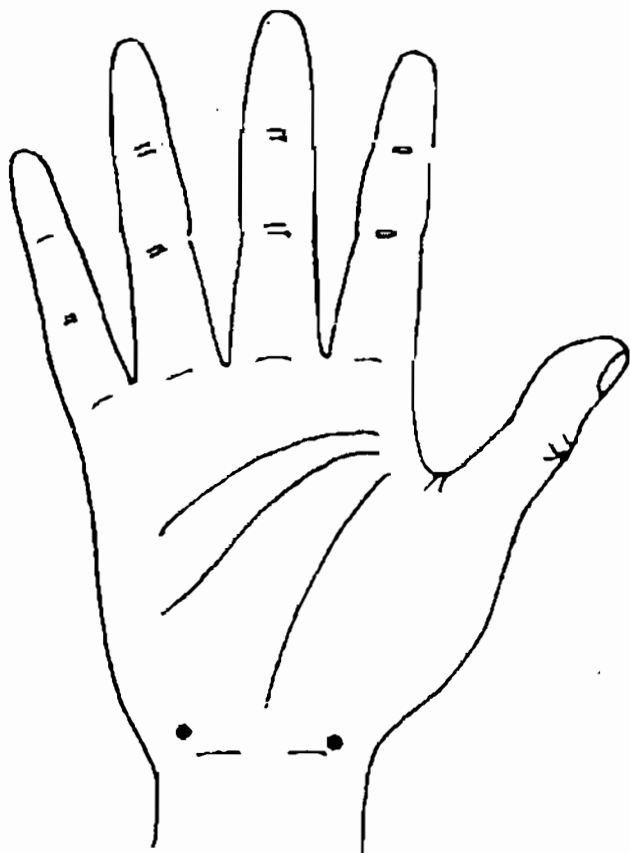
H7-19

10. Đây là dấu hiệu trên bàn tay của một phụ nữ trung niên. Ở khu vực chẩn đoán tử cung có điểm lồi, đáy đục, ranh giới không rõ ràng, màu xanh tối. Phải chẩn đoán là bệnh gì ?



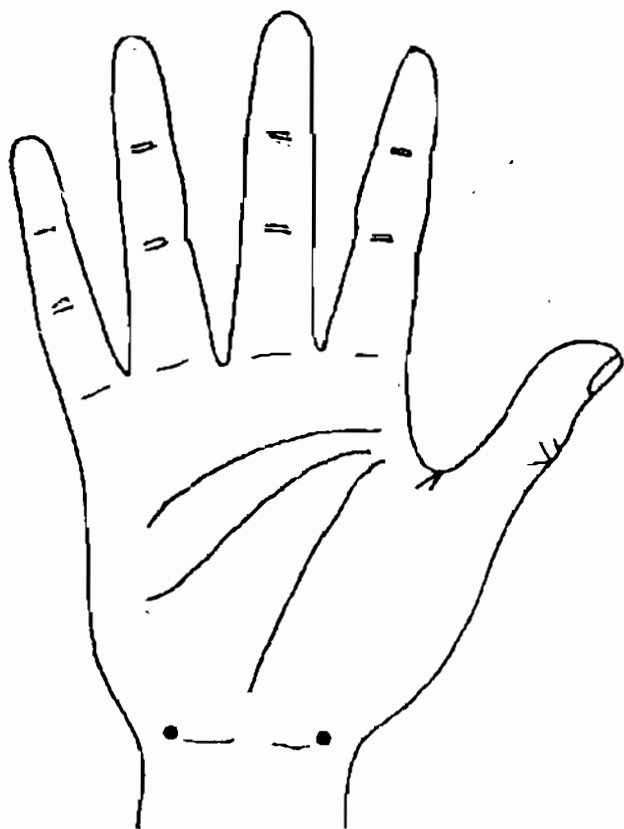
H7-20

11. Đây là dấu hiệu trên bàn tay của một phụ nữ trung niên. Ở khu vực chẩn đoán buồng trứng và ống dẫn trứng có điểm lồi màu trắng. Phải chẩn đoán là bệnh gì ?



H7-21

12. Đây là dấu hiệu trên bàn tay của một phụ nữ trung niên. Ở khu vực chân đoán buồng trứng và ống dẫn trứng có điểm vết lõm, ranh giới không có quy tắc, màu tím sậm. Phải chẩn đoán là bệnh gì?



H7-22

## ĐÁP ÁN

1. Viêm thận.
2. Viêm thận ở thời kỳ khôi phục.
3. Xơ cứng gan, bụng báng nước.
4. Tim suy kiệt.
5. Viêm tiền liệt tuyến.
6. Viêm âm đạo vào trước,  
sau khi có kinh nguyệt.
7. Viêm cổ tử cung.
8. Đặt vòng sinh đẻ có kế hoạch.
9. U tử cung.
10. Ung thư cổ tử cung.
11. Viêm buồng trứng và ống dẫn trứng.
12. Ung thư buồng trứng.



## Chương 8

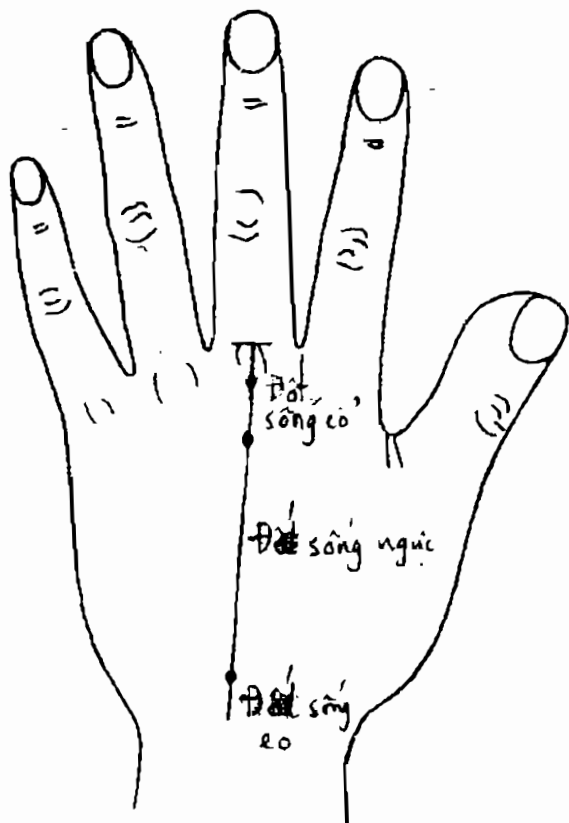
# XEM TAY CHÂN ĐOÁN BỆNH CỦA HỆ THỐNG VẬN ĐỘNG

Vận động là một năng lực phổ biến của các động vật cao cấp, gồm vận động của thân thể và vận động của nội tạng. Hệ thống vận động thân thể của con người gồm xương, khớp và cơ bắp. Bệnh của hệ thống vận động rất nhiều, ngoài chứng viêm và u ra, dinh dưỡng không tốt và ngoại thương cũng có thể gây ra bệnh tật. Vận động của thân thể và vận động của nội tạng đều được thực hiện dưới tác dụng khống chế của hệ thống thần kinh, bệnh của hệ thống thần kinh cũng có thể biểu hiện trên hệ thống vận động.

Mấy năm gần đây, tôi đã tiếp xúc với không ít người bệnh về hệ thống xương cốt. Thể nghiệm của tôi là bệnh của hệ thống xương cốt đặc biệt là tay chân và bàn tay, bàn chân, không có phản ánh rõ ràng trên bàn tay, đó là chỗ hạn chế của phép xem tay chẩn bệnh về mặt này, có thể không tìm được khu vực phản ánh một cách chính xác. Ở chương này chủ yếu thảo luận về chẩn đoán trên bàn tay với các bệnh xương sống, vai và eo.

## CỘT SỐNG

Khu vực chân đoán cột sống là đường thẳng kéo từ giữa gõng ngón tay giữa tới cổ tay, 1/4 phía trên là đốt sống cổ, 2/4 ở giữa là đốt sống ngực; 1/4 phía dưới là đốt sống eo.



H.8-1

Bệnh hay gặp của cột sống là gai (tăng sinh) và vẹo lệch cột sống.

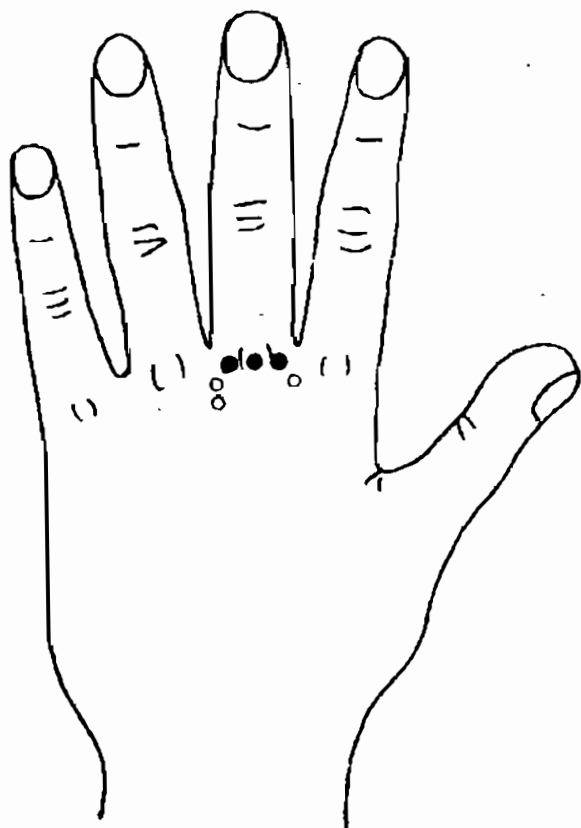
## **DẤU HIỆU TRÊN BÀN TAY KHI GAI ĐÓT SỐNG CỔ**

Người bị gai đốt sống cổ, ở khu vực chẩn đoán đốt sống cổ có 3 điểm lồi, da cục bộ ở chỗ đó có màu tối hoặc có màu vàng sậm như vết đồi mồi ở người già, màu vàng nâu. Người bệnh chủ yếu có các chứng trạng đau đầu, váng đầu, ù tai, nhìn không rõ, tay tê bì, cổ cứng v.v...

Khi chẩn đoán trên bàn tay không phán đoán chính xác được vị trí cụ thể của đốt sống bị gai. Thường chỉ có thể căn cứ vào dấu hiệu trên bàn tay để đoán ra có bệnh đốt sống cổ (H.8 - 2).

## **DẤU HIỆU TRÊN BÀN TAY KHI GAI ĐÓT SỐNG NGỰC, GAI ĐÓT SỐNG EO**

Thường đốt sống ngực không hay có vấn đề gì. Nhưng với người bị viêm khớp do phong thấp một cách lâu dài, lại hay bị gai đốt sống ngực. Còn gai đốt sống eo lại hay gặp. Người bệnh thường thấy đau eo, không những thế sau khi nghỉ ngơi lại thấy đau hơn, sau khi vận động thích đáng mới thấy bớt đau. Để phán đoán gai đốt sống ngực, gai đốt



HP-2

sống eo, có thể dùng ngón tay sờ trực tiếp. Nếu ở khu vực chẩn đoán tương ứng thấy gân tương đối trơn phẳng thì thông thường không có vấn đề gì. Nếu thấy có chỗ lồi lên, da cục bộ ở chỗ đó thấy mau sắc sậm hơn hoặc có điểm vết màu vàng sậm, màu vàng nâu thì cột sống đã có gai.

Phải chú ý, chỗ lồi này không phải là tĩnh mạch lồi lên, tức là không phải là gân xanh lồi lên như ta vẫn thấy.

*Với người bị ngoại thương tác động vào đốt sống eo, thì ở khu vực chẩn đoán đốt sống eo có chỗ lõm. Hiện tượng này rất rõ và chính xác.*

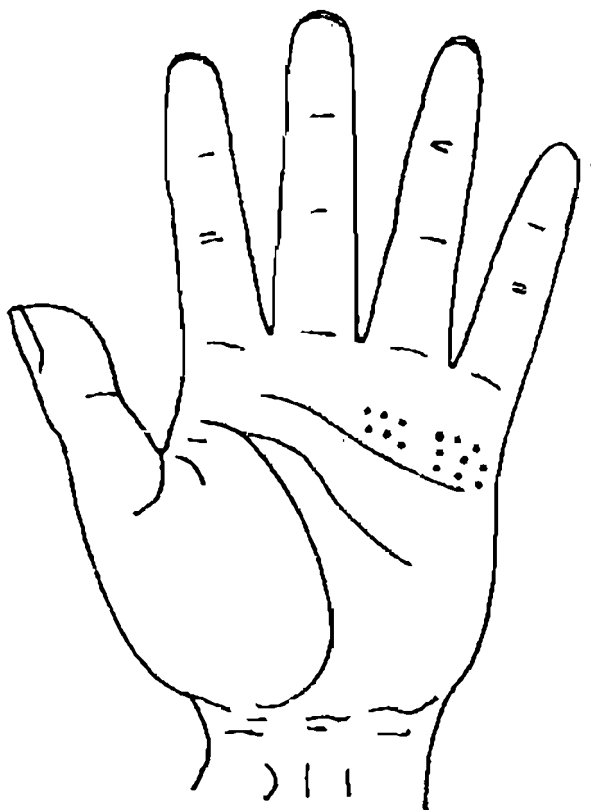
## **DẤU HIỆU TRÊN BÀN TAY KHI VEỌ LỆCH CỘT SỐNG**

Người bị veọ lệch cột sống, ở khu vực chẩn đoán cột sống, "màng gân" của gân ở đó thường bị cong không thẳng. Vị trí cong chính là chỗ tương ứng với chỗ cột sống bị cong. Hướng cong là hướng cong của cột sống. Người bệnh chủ yếu biểu hiện hai vai không cao bằng nhau, nếu sờ vào chỗ lồi cong sẽ cảm thấy eo lưng khó chịu.

## **DẤU HIỆU TRÊN BÀN TAY KHI VIÊM CỘT SỐNG DO PHONG THẤP**

Người bị bệnh này, ở khu vực chẩn đoán cột sống, có màu sẫm, khi dùng ngón tay sờ sẽ cảm thấy khu vực này lồi lõm không bằng phẳng. Đồng thời ở khu vực chẩn đoán phong thấp có màu xanh sậm.

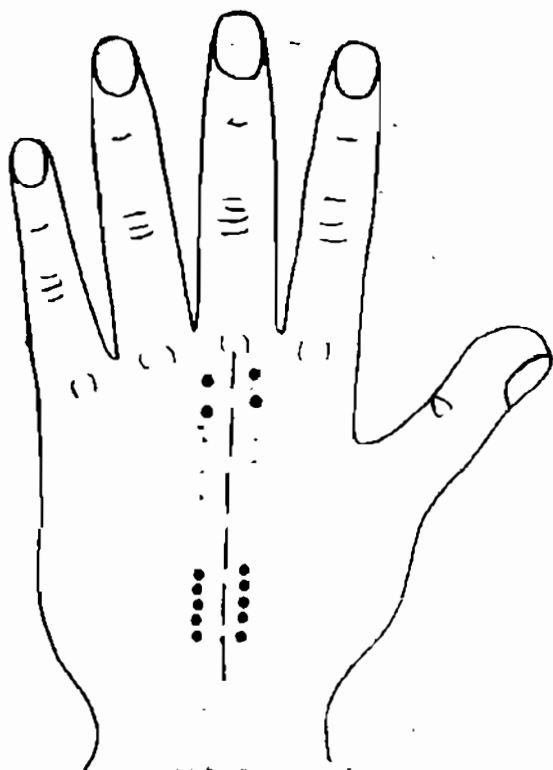
Khu vực chẩn đoán eo trên bàn tay, nằm ở phía dưới gốc ngón tay út và ngón tay vô danh, sát phía trên đường tình cảm. Dưới ngón tay vô danh là eo bên trái, dưới ngón tay út là eo bên phải (H.8-3).



H.8-3

## DẤU HIỆU TRÊN BÀN TAY KHI CƠ EO BỊ LAO TỔN

Cơ eo lao tổn là do vùng eo nhiều lần bị thương tổn, hoặc do công tác lâu ngày ở tư thế không đúng nên xuất hiện một số chứng trạng. Người bị nhẹ thì ở vùng eo chỉ có điểm ấn đau, còn người bị nặng thì cả eo đau rõ rệt. Người bị lao tổn cơ eo, ở khu



H 8 - 4

vực chẩn đoán eo thường có điểm vết màu trắng; nếu màu sắc của các điểm vết đó là màu vàng sậm thì thời gian cơ eo bị lao tổn đã rất lâu, đau eo cũng tương đối nặng.

Có lúc một số người bị lao tổn cơ eo, ở gần khu vực chẩn đoán cột sống sát lưng ngón giữa có một dãy vết màu nâu sậm. Xem H.8 - 4.

Khi quan sát thấy bàn tay như trên thì phải phân biệt với dấu hiệu gai cột sống, vì các điểm vết màu sậm của 2 trường hợp này không có gì khác nhau, chủ yếu phải đối chiếu với vị trí chẩn đoán trên bàn tay của mỗi trường hợp, cân nhắc tổng hợp, so sánh rồi mới đưa ra lời phán đoán.

## **DẤU HIỆU TRÊN BÀN TAY KHI ĐAU EO**

Đau eo là một chứng trạng do nhiều loại bệnh gây ra.

Từ việc xem xét mức độ đau eo, nếu ở khu vực chẩn đoán eo có điểm vết màu trắng, thì thường là chứng trạng tương đối nhẹ; nếu có điểm vết màu đỏ thì chứng trạng đau tương đối nặng; nếu có điểm vết màu vàng, vàng sậm thì chứng trạng đau eo đã bị rất lâu rồi.

Phán đoán nguyên nhân bệnh gây ra đau eo là một vấn đề tương đối phức tạp. Vì dạng phán đoán này không chỉ yêu cầu quan sát tỉ mỉ các mặt dấu hiệu trên bàn tay, mà chủ yếu phải dựa



vào khả năng y học của bản thân người phán đoán. Ở đây tôi chỉ trình bày 4 loại nguyên nhân bệnh, hy vọng mọi người có thể học một biết mười.

1. *Gai đốt sống*. Nếu ở khu vực chẩn đoán đốt sống eo ở giai đoạn đầu, chứng trạng còn tương đối nhẹ; nếu có màu vàng thì gai đã có tương đối lâu. Lúc này đau eo là do gai đốt sống eo gây ra.

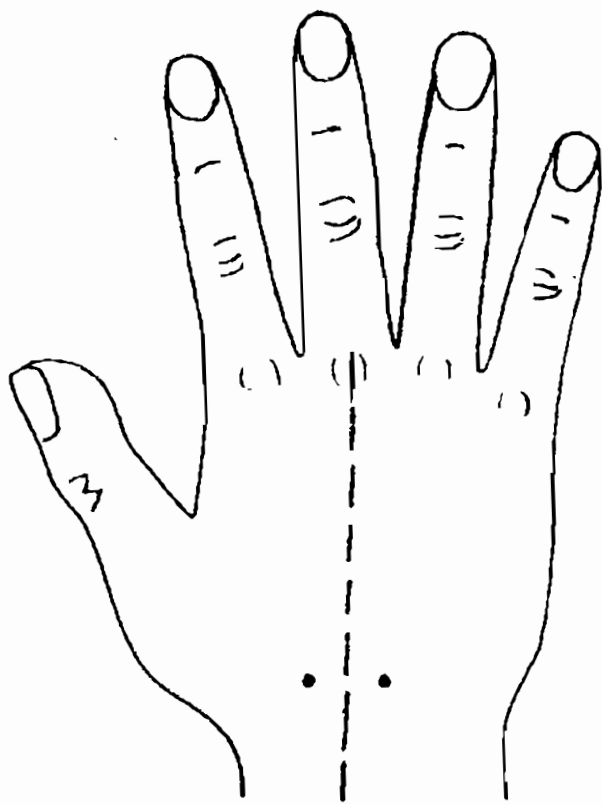
2. *Viêm sợi cơ eo*. Nếu ở khu vực chẩn đoán eo của người bệnh có một điểm trắng, ở khu vực chẩn đoán eo không có dấu hiệu gì, ở các vị trí khác trên lòng bàn tay cũng không có điểm phản ứng nào thì có khả năng người bệnh bị viêm sợi cơ eo cấp tính; Nếu điểm vết có màu vàng thì ngoài việc nghĩ là viêm sợi cơ eo mạn tính còn phải suy nghĩ có thể đau eo do cơ eo bị lao tổn gây ra.

3. *Viêm thận*. Nếu ở khu vực chẩn đoán eo của người bệnh có điểm vết màu trắng hoặc màu vàng, ở khu vực chẩn đoán thận cũng có dấu hiệu thì đau eo là do viêm thận gây ra.

4. *Viêm phụ khoa*. Nếu ở khu vực chẩn đoán eo có dấu hiệu, đồng thời ở khu vực chẩn đoán phụ khoa cũng có dấu hiệu thì có khả năng đau eo là do bệnh phụ khoa gây ra.

Nếu đau eo do gai đốt sống, lao tổn cơ eo gây ra v.v... cũng giống như trên có thể phối hợp với các dấu hiệu xuất hiện trên lòng bàn tay và mu bàn tay mà phán đoán. H.8 - 5 là dấu hiệu trên bàn tay của một người đàn ông trung niên.

Khi lần đầu tiên người bệnh gặp tôi, lúc nói chuyện, tôi thấy trên mu bàn tay phải của anh ta đang cầm thuốc lá, có mấy điểm vết màu nâu rõ ràng, liền hỏi : "Vợ anh có phải đã bị đau lưng lâu rồi không ?". Anh ta rất ngạc nhiên, hỏi tôi tại sao biết được. Những tình huống giống như vậy tôi đã gặp nhiều lần. Hy vọng mọi người sau khi nắm



118-5

được phương pháp xem khí sắc hình của bàn tay để đoán bệnh cũng có thể làm người khác ngạc nhiên như vậy.

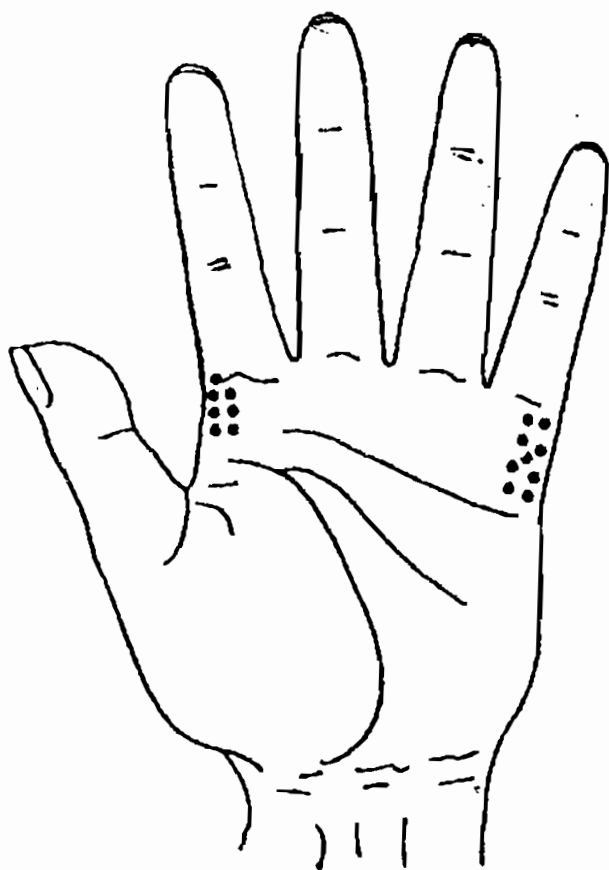
## **VIÊM XUNG QUANH VAI**

Khu vực chẩn đoán viêm quanh vai nằm ở hai bên phía trên lòng bàn tay (H. 8-6). Phía bên trái, dưới ngón trỏ là vai trái; phía bên phải, dưới ngón út là vai phải.

Hai bên phải trái khu vực chẩn đoán viêm quanh vai, vì trùng hợp với khu vực chẩn đoán mật mòi và chẩn đoán phổi, vì vậy khi phán đoán phải chú ý phân biệt.

## **DẤU HIỆU TRÊN BÀN TAY KHI VIÊM QUANH VAI**

Viêm quanh vai là bệnh thường gặp ở người già và trung niên. Do hay gặp ở người khoảng 50 tuổi, nên có người gọi là "bệnh vai 50". Trung y gọi là "Lậu kiên phong", "chứng vai ngưng". Chứng trạng chủ yếu của viêm quanh vai là đau vai, tay của người bệnh hoạt động bị hạn chế. Xem dấu hiệu trên bàn tay của người bệnh, ở khu vực chẩn đoán viêm quanh vai, nếu có điểm vết màu trắng thì thường đau vai còn tương đối nhẹ; nếu có màu



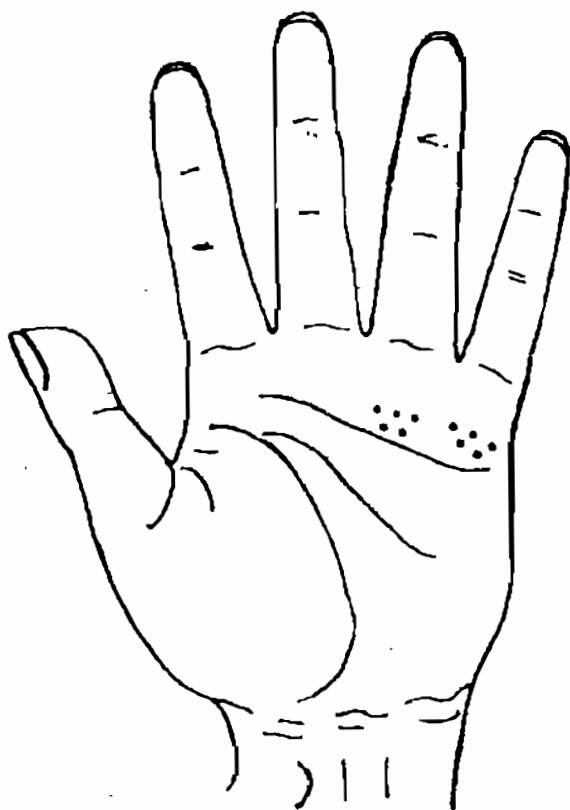
HP-6

đỏ, đỏ sậm thì vai đau đã tương đối nặng. Nếu có vết màu vàng dạng vết nhân hoặc màu vàng sậm ngả tím thì bệnh bị đã lâu, cả cánh tay của người bệnh đã bị hoạt động hạn chế, khi sờ đầu, sờ sau cổ, mặc áo v.v... đều rất khó khăn.

# BÀI TẬP PHÂN ĐOÁN HỆ THỐNG VẬN ĐỘNG

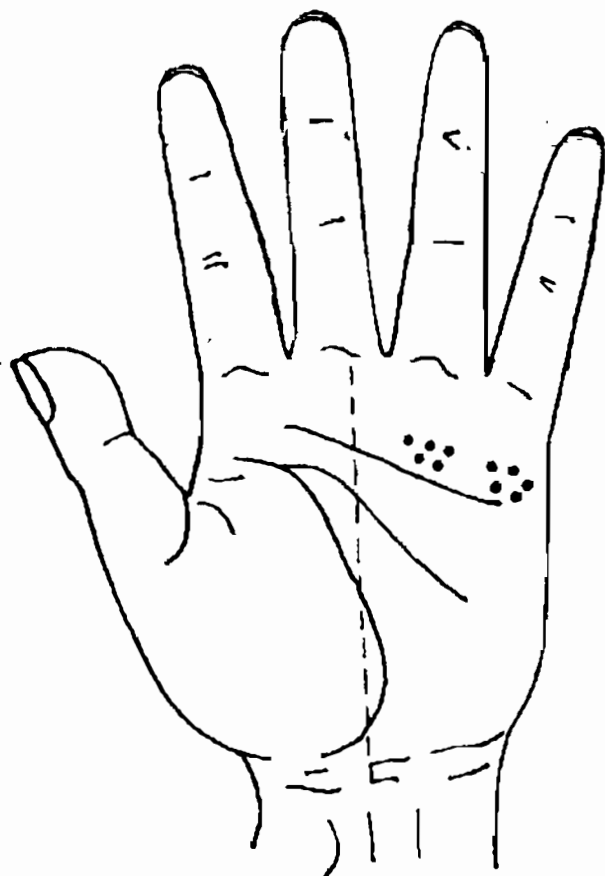
Điền số.  
15/11/11

1. Đây là dấu hiệu trên bàn tay của một người đàn ông trung niên. Ở khu vực chẩn đoán eo có điểm vết màu trắng. Phải chẩn đoán là bệnh gì?



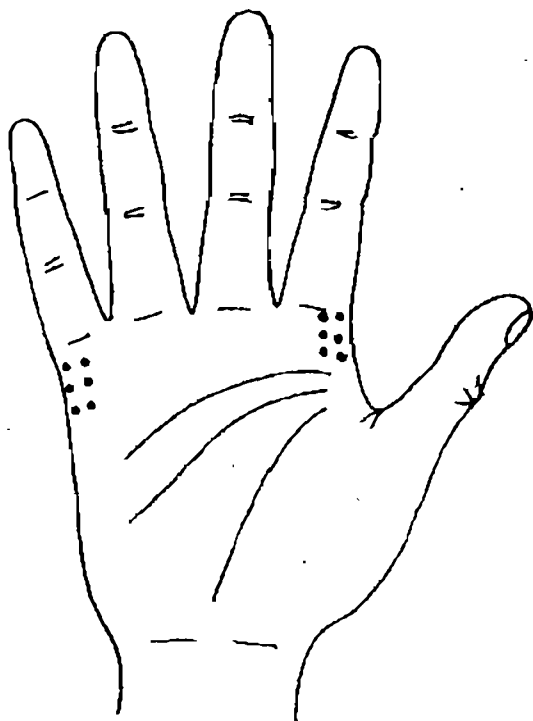
HB-7

2. Đây là dấu hiệu trên bàn tay của một ông già. Ở khu vực chẩn đoán eo có điểm vết màu nâu vàng, dùng ngón tay sờ thấy có chỗ lồi lõm. Phải chẩn đoán là bệnh gì ?



H8-8

3. Đây là dấu hiệu trên bàn tay của một bà già. Ở khu vực chẩn đoán vai có màu vàng. Phải chẩn đoán là bệnh gì ?



H8-9

### ĐÁP ÁN

1. Lao tổn cơ eo.
2. Gai đốt sống eo.
3. Viêm quanh vai.

## *Chương 9*

# XEM TAY CHẨN ĐOÁN BỆNH CỦA HỆ THỐNG THẦN KINH

**H**ệ thống thần kinh của con người bao gồm hệ thống thần kinh trung khu - não, tuỷ sống và thần kinh và đôt thần kinh của hệ thống thần kinh ngoại vi. Toàn bộ hệ thống thần kinh đóng vai trò điều tiết các cơ quan hoạt động và thích ứng với môi trường bên ngoài. Hệ thống này chủ yếu do các tế bào thần kinh cấu tạo nên.

Khi xem tay đoán bệnh của hệ thống thần kinh phải chú ý hai vấn đề : một là chứng trạng biểu hiện hệ thống thần kinh có bệnh, như đau đầu, vầng đầu v.v... cũng có thể do các bệnh khác gây ra; hai là vị trí chẩn đoán bệnh của hệ thống thần kinh trên bàn tay lại trùng hợp hoặc giao nhau với vị trí chẩn đoán của các bệnh khác.

Ở chương này, chúng ta chủ yếu thảo luận vị trí chẩn đoán và dấu hiệu của bệnh hệ thống thần kinh.

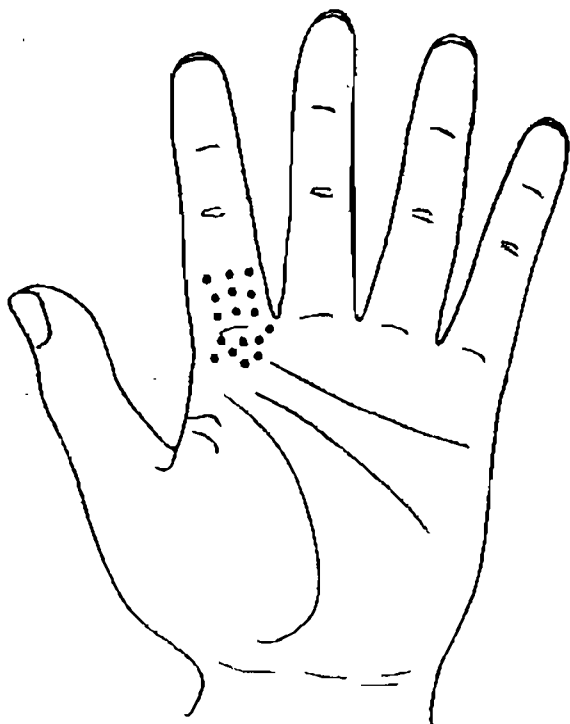


# gần... **MẤT NGỦ, NHIỀU MỘNG, MỆT MỎI**

J97

mở **Vị trí chẩn đoán mất ngủ, nhiều mộng, mệt mỏi, nằm ở xung quanh gốc ngón tay trỏ ((H.9 - 1).**

Mất ngủ, nhiều mộng, mệt mỏi là những chứng trạng chủ yếu của suy nhược thần kinh. Người bệnh do buổi tối khó ngủ, gặp nhiều ác mộng, nên ban ngày có cảm giác mệt mỏi, buồn ngủ, toàn thân rũ rời.



H.9 - 1

Dấu hiệu trên bàn tay biểu hiện chứng trạng này là ở vị trí chẩn đoán tương ứng có điểm vết màu trắng hoặc đốm trắng. Nếu màu sắc của đốm vết ngả đỏ, ngả sậm thì chứng trạng mất ngủ tương đối nặng; nếu có vết hình cái kén màu vàng thì người bệnh bị mất ngủ, nhiều mộng đã lâu rồi.

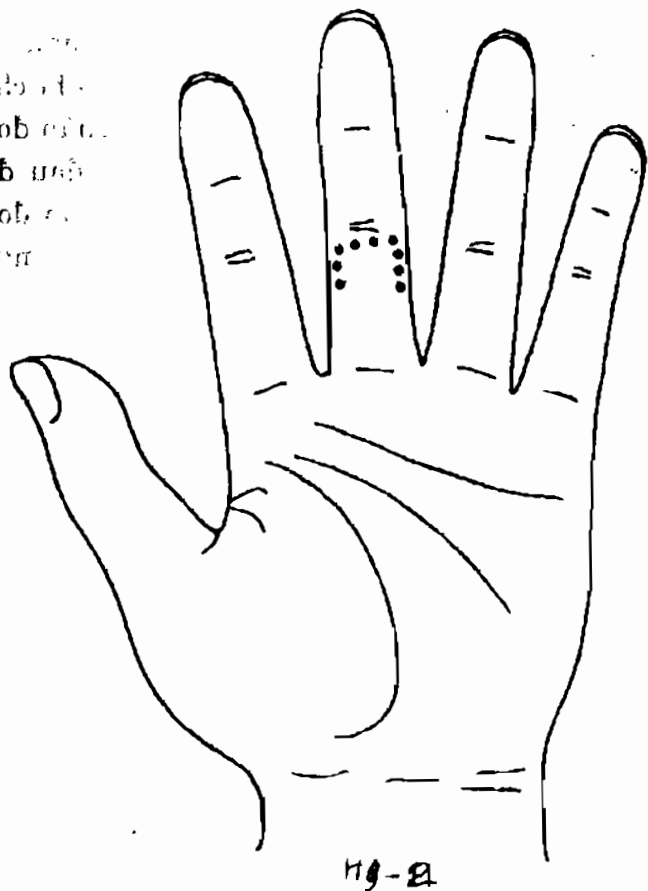
## ĐAU ĐẦU

Vị trí chẩn đoán đau đầu, có dạng đường chữ U ngược nằm ở hai bên và phía trên của lòng cuối ngón tay giữa.

Đau đầu là chứng trạng rất hay gặp, nhưng nguyên nhân bệnh lại khó phân biệt được rõ ràng. Không những là thứ bệnh làm mọi người rất khó chịu, mà khi xử lí các bác sĩ cũng cảm thấy gai tay. Đau đầu do thần kinh là dạng đau đầu hay gặp nhất, nhưng cảm mạo, viêm, mạch máu não bị chèn ép hoặc bệnh về ngũ quan cũng có thể dẫn đến đau đầu.

Dấu hiệu trên bàn tay biểu hiện đau đầu là ở khu vực chẩn đoán đau đầu có điểm vết màu trắng hoặc màu đỏ sậm. Khi nguyên nhân đau đầu khác nhau thì dấu hiệu trên bàn tay cũng có chỗ khác nhau. Khi lâm sàng có thể dùng phép xem tay chẩn đoán để bổ trợ cho các phương pháp chẩn đoán khác. Nếu màu sắc của điểm vết có màu trắng,

nhân  
đoạn  
đầu  
đoạn  
đầu



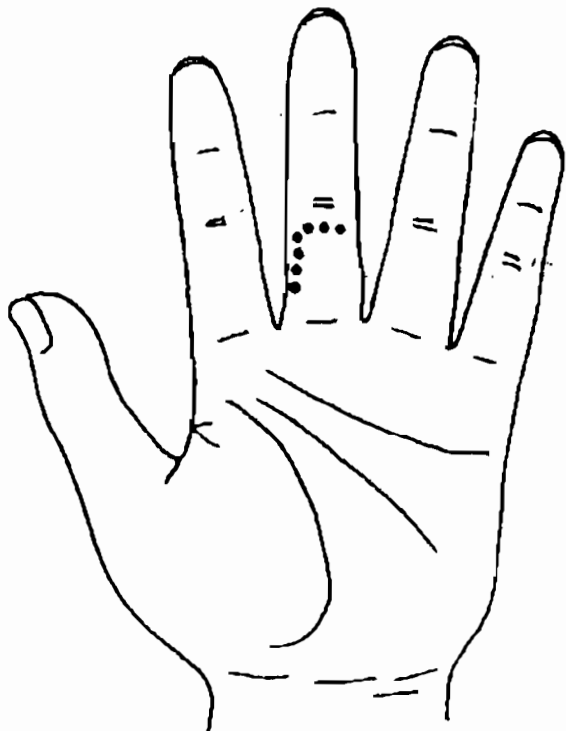
hình thái nông, nhạt, ở vị trí chẩn đoán mũi hoặc  
họng cũng có dấu hiệu tương tự tức là bị đau đầu  
do ngoại cảm; nếu điểm vết có màu trắng, có chỗ  
có màu xanh, ở khu chẩn đoán mũi có chỗ lồi màu

vàng thì đó là đau đầu do viêm mũi gây ra; nếu ở khu vực chẩn đoán mạch máu não có màu ngả xanh thì đó là đau đầu do mạch máu não bị chèn ép hoặc kéo giãn gây ra; nếu ở khu vực chẩn đoán mắt có màu xanh, ám tối thì có thể là đau đầu do thanh quang nhãn. Nếu ở khu vực chẩn đoán cao huyết áp có điểm màu trắng hoặc đỏ sậm thì có thể là đau đầu do cao huyết áp.

Do vị trí chẩn đoán đau đầu trùng với vị trí chẩn đoán huyết áp cao, ngoài việc dấu hiệu chẩn đoán đau đầu do thần kinh cũng không có gì khác với dấu hiệu chẩn đoán đau đầu do huyết áp cao, nên muốn phán đoán chính xác là loại đau đầu nào, còn phải căn cứ vào tuổi tác và khí sắc của cả bàn tay để tổng hợp phán đoán. H.9 - 3 là dấu hiệu trên bàn tay của một nam thanh niên.

Màu sắc của cả lòng bàn tay người bệnh đồng đều, chỉ có ở phần trên và bên trái của khu vực chẩn đoán đau đầu có điểm vết màu trắng rõ ràng. Từ dấu hiệu trên bàn tay thấy người bệnh có chứng trạng đau bên đầu và đau trước đầu. Khi quan sát tuổi tác và màu sắc của cả bàn tay thấy, ở vị trí chẩn đoán huyết áp cao của người bệnh tuy có điểm màu trắng, nhưng đau đầu không giống như đau đầu do huyết áp cao gây ra. Bởi vậy phải phán đoán là đau một bên đầu do thần kinh.

01  
98  
02  
03  
04



H9-3

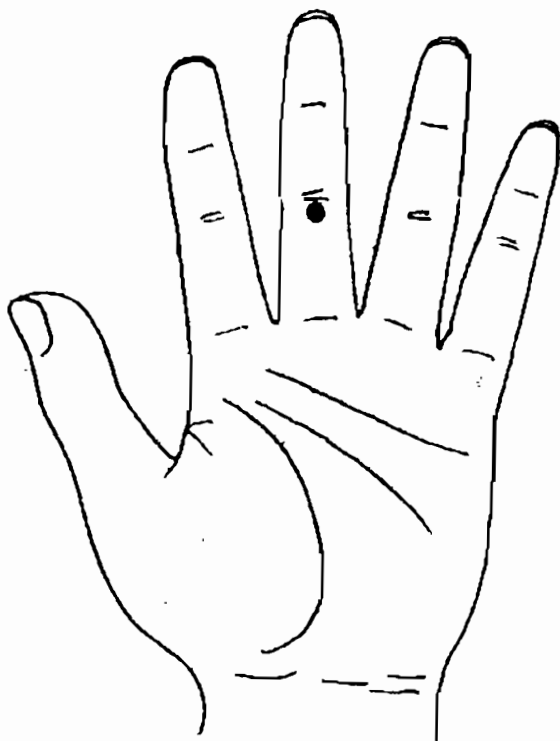
## VÁNG ĐẦU

Vị trí chẩn đoán vầng đầu nằm ở giữa đầu phía trên lòng cuối của ngón tay giữa.

Vầng đầu cũng là một chứng trạng rất hay gặp. Có rất nhiều nguyên nhân gây ra đau đầu như mất ngủ, cao huyết áp, bệnh thận, huyết áp thấp, tiểu

đường, bệnh đốt sống cổ v.v..., đều có thể gây ra vàng đầu. Khi xem tay chẩn đoán phải tham khảo tổng hợp tất cả các dấu hiệu liên quan đến vàng đầu mới có thể đưa ra được kết luận chính xác.

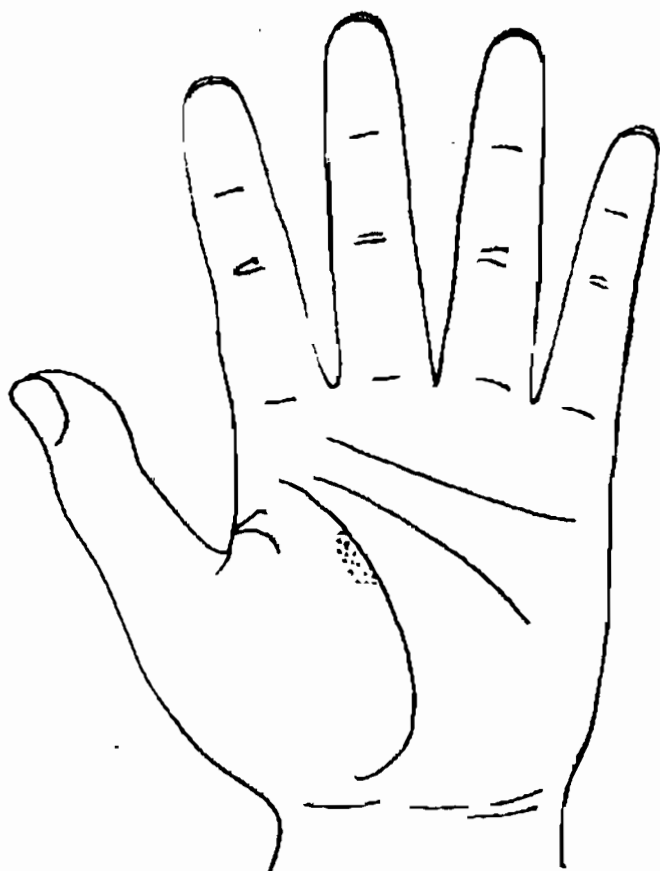
Dấu hiệu vàng đầu trên bàn tay là ở khu vực chẩn đoán vàng đầu có chỗ lồi màu vàng hình kén hoặc điểm vết lồi màu trắng.



H9-4

## ĐAU SƯỜN

Vị trí chẩn đoán đau sườn nằm ở đoạn trên đại ngư tế của lòng bàn tay, nằm nối tiếp và có một phần trùng với vị trí chẩn đoán gan.



H9-5

Cũng như đau đầu, đau sườn là một chứng trạng thường gặp do nhiều loại bệnh gây ra, ngoài đau sườn đơn thuần do viêm thần kinh liên sườn gây ra, các bệnh như gan mật, phổi và uất gan v.v... đều có thể gây ra đau sườn. Do đó khi giám định cũng phải cân nhắc nhiều mặt.

Khi đau sườn, ở khu vực chẩn đoán tương ứng sẽ có điểm vết màu trắng. Nếu ở các khu vực chẩn đoán khác không có dấu hiệu gì xuất hiện thì có thể người được chẩn đoán bị viêm thần kinh liên sườn, có chứng trạng đau sườn đơn thuần. Nếu có kèm theo các dấu hiệu ở những khu vực khác thì phải căn cứ vào tình hình cụ thể mà giám định.



## Chương 10

# XEM TAY CHẨN ĐOÁN BỆNH CỦA MẮT

**M**ắt là cơ quan thị giác của con người, đại bộ phận thông tin của thế giới bên ngoài đều qua mắt vào đại não. Mắt do nhãn cầu và các cơ quan phụ trợ cấu tạo nên. Nhãn cầu là bộ phận chủ yếu của cơ quan thị giác. Nhãn cầu của con người có dạng gần như hình cầu, một phần nằm trong khoang mắt, còn một phần lộ ra ngoài, mặt sau có các dây thần kinh và mạch máu đi vào. Vách nhãn cầu được chia ra 3 lớp, từ ngoài vào trong là sợi màng, màng mạch máu và màng võng mạc. 1/6 phía trước của màng sợi là giác mạc trong suốt, 5/6 phía sau là củng mạc không trong suốt, phía trước của màng mạch máu là hồng mạc, ở giữa là thể mi, phía sau là màng kính lặc, ở giữa hồng mạc có một lỗ hình tròn là con ngươi. Bên trong nhãn cầu là phòng nước chứa đầy dịch trong suốt, thể thủy tinh. Màng võng mạc do 3 cặp thần kinh cấu thành, đó là hệ thống cảm giác, là một bộ phận

của hệ thống thần kinh trung khu. Các cơ quan phụ trợ của mắt do khoang mắt, mi mắt, kết mạc, tuyến lệ và cơ mắt v.v... cấu thành, có tác dụng làm nhãn cầu chuyển động và bảo vệ nhãn cầu. Kết cấu của mắt rất phức tạp và tinh tế. Khi bất cứ một bộ phận nào bị một nguyên nhân nào đó tác động đều có thể gây ra bệnh tật.

Ở chương này chúng ta chủ yếu thảo luận mấy loại bệnh của mắt.

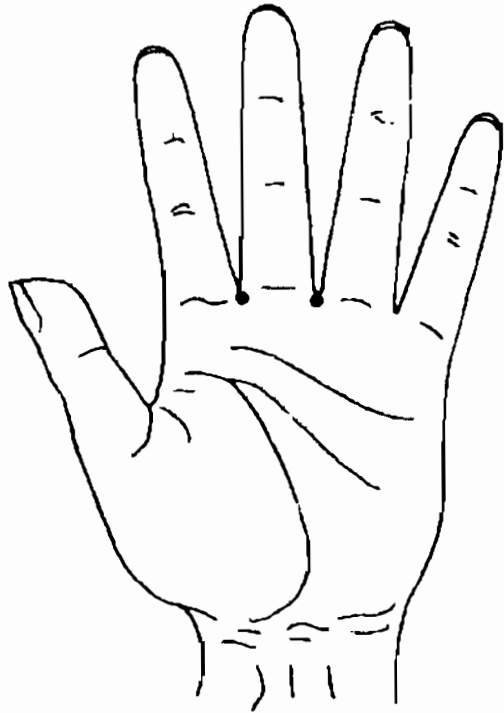
## MẮT

Vị trí chẩn đoán mắt nằm ở phía dưới góc ngón giữa, ở hai bên khu vực chẩn đoán mũi.

### **DẤU HIỆU TRÊN BÀN TAY KHI VIÊM KẾT MẠC, VIÊM GIÁC MẠC**

Người bị viêm kết mạc, viêm giác mạc, ở khu vực chẩn đoán mắt của họ có điểm vết màu trắng hoặc đỏ. Người bị viêm kết mạc chủ yếu có chứng trạng : mắt có cảm giác như có dị tật, thấy nóng mắt, nhiều ghèn nhử. Người bị viêm giác mạc chủ yếu có chứng trạng sợ ánh sáng, chảy nước mắt v.v...

Người có dấu hiệu viêm kết mạc, viêm giác mạc ở khu vực chẩn đoán mắt, phải đi bệnh viện kiểm tra kết mạc, kiểm tra giác mạc.



H10-1

## **DẤU HIỆU TRÊN BÀN TAY KHI BỊ THANH QUANG NHÃN**

Người bị thanh quang nhãn, ở khu vực chẩn đoán mắt có điểm vết màu vàng sậm hoặc màu xanh tím sậm. Người bệnh chủ yếu có chứng trạng đau mắt kịch liệt, đau một bên (ứng với mắt bị bệnh), nhìn mờ v.v...

Người có dấu hiệu thanh quang nhân ở khu vực chẩn đoán mắt, phải đi bệnh viện kiểm tra thị lực, nhãn áp, thị trường và kiểm tra đáy mắt v.v...

## **DẤU HIỆU TRÊN BÀN TAY KHI BỊ TEO DÂY THẦN KINH THỊ GIÁC**

Người bị teo dây thần kinh thị giác, ở khu vực chẩn đoán mắt có điểm vết màu vàng sậm, màu xanh sậm. Dấu hiệu bị teo thần kinh thị giác cũng giống dấu hiệu bị thanh quang nhân, nhưng người bệnh không có chứng trạng đau đầu, mặt khác ở khu vực chẩn đoán mắt thường có vết lõm. Người bệnh chủ yếu có chứng trạng suy giảm thị lực, cảm giác màu bị suy thoái v.v...

Teo dây thần kinh thị giác hay gặp ở những người trung niên làm việc đầu óc. Với người làm việc nhiều năm với chữ nghĩa, khi mắt cảm thấy khó chịu, nếu có dấu hiệu theo thần kinh thị giác trên bàn tay thì phải chú ý.

Người có dấu hiệu teo thần kinh thị giác ở khu vực chẩn đoán mắt, phải đi bệnh viện kiểm tra thị lực, kiểm tra thị trường mắt và thần kinh mắt v. v...

## **DẤU HIỆU TRÊN BÀN TAY KHI VÔNG MẠC CHẢY MÁU**

Người bị chảy máu vông mạc đáy mắt, ở khu vực chẩn đoán mắt có điểm vết màu trắng sáng hoặc điểm đỏ. Nếu có điểm màu đỏ tươi là đang có chảy máu; nếu có điểm màu đỏ sậm là trước kia vông mạc đã bị chảy máu.

Người có dấu hiệu chảy máu vông mạc đáy mắt ở khu vực chẩn đoán mắt, phải đi bệnh viện kiểm tra thị lực, đáy mắt, đo nhãn áp v.v...


## **DẤU HIỆU TRÊN BÀN TAY KHI CẬN THỊ, TÁN QUANG**

Người bị cận thị, bị tán quang, ở khu vực chẩn đoán mắt có một màng màu xám. Nếu độ cận thị tương đối cao thì ở khu vực chẩn đoán mắt có một vết hơi lõm một chút.

*Khi xem bàn tay chẩn đoán mắt, có thể nắm vững một yếu linh như sau: chỉ cần màu sắc ở khu vực chẩn đoán mắt có màu xanh, màu tím hoặc màu tôi, kèm theo có vết lõm là nhất định mắt phải có bệnh, thông thường tình trạng của mắt đã tương đối kém rồi.*

## BÀI TẬP PHÁN ĐOÁN MẮT

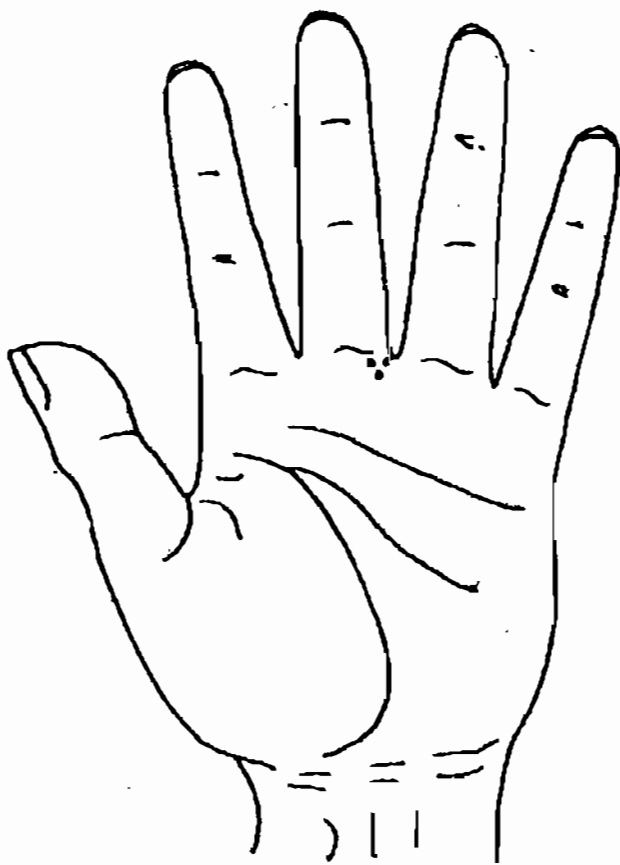
1. Đây là dấu hiệu trên bàn tay của một trẻ trai nhỏ tuổi. Ở khu vực chẩn đoán mắt có điểm vết màu đỏ, trẻ hay dùng tay dụi mắt. Phải chẩn đoán là bệnh gì ?



H10-2



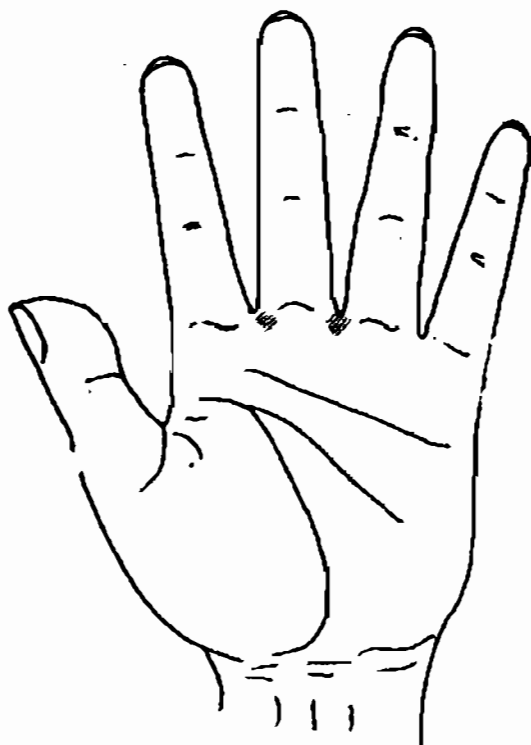
3. Đây là dấu hiệu trên bàn tay của một ông già. Ở khu vực chẩn đoán mắt có điểm vết màu xanh tím, màu sắc tương đối sậm. Phải chẩn đoán là bệnh gì ?



H10-4



4. Đây là dấu hiệu trên bàn tay của một nam thanh niên. Ở khu vực chẩn đoán mắt có hai mảng màu tro xám. Phải chẩn đoán là bệnh gì ?



H10-5

### ĐÁP ÁN

- |                            |                        |
|----------------------------|------------------------|
| 1. Viêm kết mạc.           | 3. Thanh quang nhãn.   |
| 2. Teo thần kinh thị giác. | 4. Cận thị, tán quang. |

*Chương 11*  
**XEM TAY CHẨN ĐOÁN**  
**BỆNH ĐÁI ĐƯỜNG, BỆNH PHONG**  
**THẤP, BỆNH DA LIỄU**

**C**hương này chủ yếu thảo luận về bệnh tiểu đường, bệnh phong thấp và bệnh da liễu.


**BỆNH TIỂU ĐƯỜNG**

Vị trí chẩn đoán bệnh tiểu đường nằm ở khu tiểu ngư tê, bên dưới khu vực chẩn đoán ruột thừa (H11-1).

Bệnh tiểu đường một loại bệnh nội tiết vô trao đổi chất, rất hay gặp. Nguyên nhân gây bệnh là do insulin bị thiếu một cách tuyệt đối hoặc tương đối. Chứng trạng chủ yếu của bệnh tiểu đường là đi đái nhiều, uống nhiều nước, ăn nhiều, nhưng cân nặng bị sút giảm.

Theo chứng trạng khác nhau, dấu hiệu trên bàn tay của bệnh tiểu đường sẽ khác nhau. Nếu ở khu vực chẩn đoán tiểu đường có màu vàng sậm thì người bệnh đi đái nhiều; nếu có màu trắng thì người bệnh uống nhiều; nếu có một mảng màu đỏ thì người bệnh ăn nhiều.

Ước theo thống kê, khoảng 9% bệnh nhân tiểu đường có thể phát sinh trở ngại cho bàng quang vì tiểu đường. Do nhiều thần kinh nhỏ trên vách bàng quang bị thay đổi hoặc tổn thương, làm khuyết giảm ý muốn đi tiểu, từ đó phát sinh chứng tồn đọng nước tiểu. Dấu hiệu trên bàn tay khi trở ngại bàng quang do tiểu đường cũng giống như bệnh tiểu đường, nhưng ở khu vực chẩn đoán bàng quang



H 11 - 1

có màu tối, có điểm vết to màu vàng sậm hoặc màu nâu sậm.

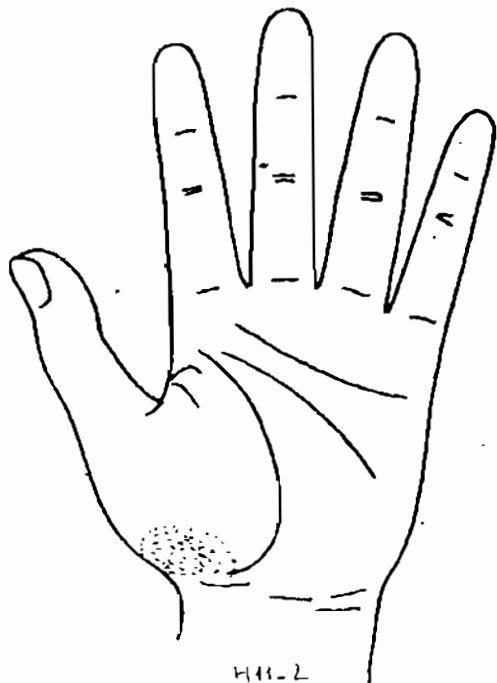
Do bệnh tiểu đường do chức năng của tuyến tụy bị tổn thương mà sinh ra. Bởi vậy về lí luận mà nói, người bị bệnh này, ở khu vực chẩn đoán tụy phải có dấu hiệu. Nhưng hiện nay, tôi vẫn chưa tìm được vị trí chẩn đoán tụy một cách chính xác, tuy vậy đứng trên quan điểm chẩn đoán toàn tức của bàn tay, thì nhất định phải có, hy vọng mọi người cùng nghiên cứu, làm cho phương pháp xem tay chẩn bệnh ngày một hoàn thiện hơn.

## BỆNH PHONG THẤP

Vị trí chẩn đoán phong thấp nằm ở đáy khu đại ngư tế của lòng bàn tay.

Bệnh phong thấp là một loại bệnh hay gặp, hay tái phát, làm viêm các tổ chức keo của toàn thân một cách cấp tính hoặc mạn tính, hay gặp nhất ở tim và các khớp.

Khi bị bệnh phong thấp, ở khu vực chẩn đoán phong thấp có hiện màu xanh sậm... Nếu màu sắc ngả sậm rõ ràng thì người bệnh sợ lạnh, khi khớp bị lạnh sẽ đau, không lạnh không đau. Nếu ở khu vực chẩn đoán cột sống lại có dấu hiệu thì người bệnh bị viêm cột sống do phong thấp. Nếu ở khu vực tim có dấu hiệu thì người bệnh bị bệnh tim do phong thấp.



Do khu vực chẩn đoán phong thấp nằm kề ngay khu vực chẩn đoán tim, nên có lúc có người bệnh cả hai khu đều có dấu hiệu, như hình dưới :


Đây là dấu hiệu trên bàn tay của một nữ thanh niên, ở khu vực chẩn đoán bên trái tim và khu vực chẩn đoán phong thấp đều hiện màu xanh sậm, lúc đó phải suy nghĩ tuy nhịp tim bệnh nhân quá chậm, kèm theo eo, chân bị đau khi nhiễm lạnh, nhưng không phải là bệnh phong thấp. Vì dấu hiệu bệnh tim do phong thấp không nằm ở vị trí này.

## BỆNH DA LIỄU

Vị trí chẩn đoán da liễu, có dạng vết dài nằm sát phía trong đường sinh mệnh.

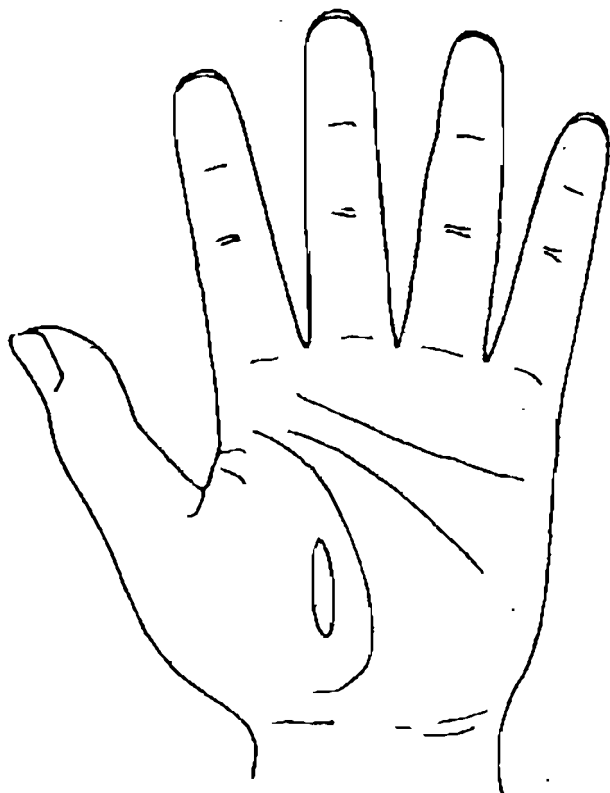
Khi ở khu vực chẩn đoán da liễu có điểm vết màu trắng, thì người được chẩn đoán phần nhiều bị viêm da.

Nếu màu sắc của điểm vết ngả trắng thì da bị ngứa tương đối nặng. Nếu có điểm vết màu vàng



H11-3

thì người được chẩn đoán phần nhiều bị bệnh da mạn tính, như viêm da do thần kinh v.v... Nếu ở khu vực chẩn đoán có một điểm vết màu tím hoặc màu xanh sậm thì có thể khẳng định người bệnh bị chàm (tử điên) do tiểu cầu trong máu giảm sút, hoặc do dị ứng.



H11-4

*Chương 12*  
**XEM TAY CHẨN BỆNH  
VÀ CHẨN BỆNH BẰNG KHÍ CÔNG**

**D**ùng khí công chẩn đoán bệnh là một phương pháp chẩn đoán bệnh đặc biệt, trong đó khí công sư không dùng tín hiệu ngôn ngữ thông thường để giao lưu với người bệnh, mà dùng loại tín hiệu đặc biệt là "khí" để chẩn đoán bệnh cho bệnh nhân, xác định được chính xác bệnh nằm ở vị trí nào trong cơ thể, mức độ bệnh ra sao.

Phương pháp chẩn đoán bằng khí công có nhiều phương thức khác nhau. Chương này chỉ giới thiệu phương pháp cảm ứng kinh lạc của ngón tay, phương pháp giao cảm qua lòng bàn tay và phương pháp chẩn bệnh bằng thủ nhân thông là những nội dung có liên quan đến xem tay chẩn bệnh. Thông qua luyện tập 3 phương pháp này, người chẩn đoán có thể đạt tới trình độ chẩn đoán bằng khí công ở mức độ sơ cấp hoặc trung cấp.



Đặc điểm của chẩn bệnh bằng khí công ở trình độ sơ cấp :

1. Kết quả chẩn đoán chính xác về đại thể. Thường có thể cảm ứng được vị trí có bệnh biến và tín hiệu bệnh lí, nhưng không phán đoán ra được tính chất, mức độ và thời gian bị bệnh.

2. Thời gian để lấy được kết quả chẩn đoán tương đối lâu, thường phải mất vài phút.

Đặc điểm của chẩn bệnh bằng khí công ở trình độ trung cấp :

1. Tỷ lệ chẩn đoán chính xác tương đối cao, có thể phán đoán chính xác vị trí, tính chất, mức độ và diễn biến v.v... của bệnh. Như bệnh sỏi, u cục v.v..., có thể xác định được có mấy viên sỏi, to nhỏ ra sao, vị trí, tính chất và tình hình chữa trị v.v...

Hiện nay nguyên lí khoa học của việc chẩn đoán bằng khí công vẫn chưa được khám phá. Những nghiên cứu về "trường sinh học", "dòng năng lượng" của con người của Trung Quốc và thế giới, có nhiều giá trị tham khảo phát hiện nguyên lí chẩn bệnh bằng khí công.

Trình độ chẩn bệnh bằng khí công, dựa trên cơ sở nắm vững phương pháp chẩn bệnh cụ thể của người chẩn bệnh, được xác định bởi công lực khí công của người ấy. Làm thế nào để nhanh chóng tăng cường khí trường của mình, từ đó có thể nắm chính xác thông tin bệnh lí của người bệnh, ở chương này tôi sẽ giới thiệu cho mọi người một

số phương pháp luyện công cơ bản, để các bạn mới học tham khảo.

## I. PHƯƠNG PHÁP CƠ BẢN TẬP LUYỆN KHÍ CÔNG CHẨN BỆNH

Có rất nhiều phương pháp luyện tập khí công, thường sau khi dùng từ động công tới tĩnh công, đạt tới trình độ khí huyết kinh lạc toàn thân cân bằng, mới có thể bắt đầu học tập dùng khí công chẩn đoán bệnh. Nếu không làm như vậy, khi cơ chế khí của thân thể chưa cân bằng, thông suốt đã chẩn bệnh cho người thì rất khó phân biệt được đó là phản ứng cơ chế khí của mình không điều hoà gây ra, hay là phản ứng do cơ chế khí của người bệnh không điều hoà gây ra, do đó hiệu suất chẩn đoán bị giảm thấp rõ ràng. Có thể nói, đó là nhân tố căn bản nhất của trình độ sơ cấp dùng khí công chẩn đoán bệnh.

Ba thức động công là phương pháp luyện tập để nhanh chóng nắm vững phép dùng khí công chẩn bệnh, có thể làm cho người luyện tập nhanh chóng đạt được trình độ sơ cấp dùng khí công chẩn bệnh.

### Ba thức động công

#### *Dự bị thức:*

Hai chân đứng thẳng tự nhiên, bàn chân rộng

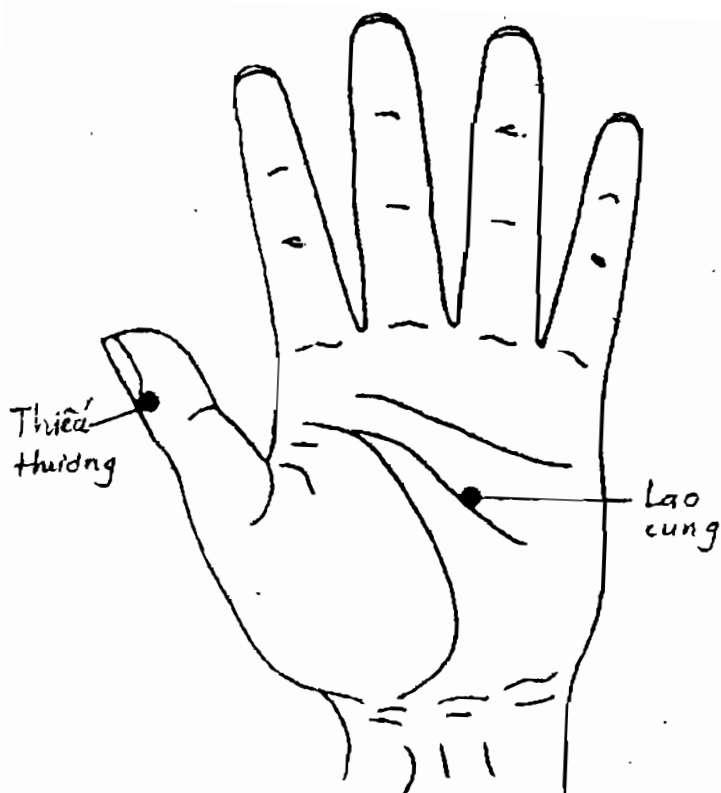
bằng vai, đầu mũi chân hơi quặt vào trong, để cảm thấy bàn chân căng ra có lực là vừa; hai bàn tay để thông tự nhiên hai bên thân, lòng bàn tay hướng vào trong, năm ngón tay mở tự nhiên; thu hàm dưới cổ thẳng, để huyết Bách hội cảm thấy như có sợi dây kéo thẳng lên trên; hai mắt nhìn thẳng, hai môi ngậm nhẹ, đầu lưỡi đặt lên vòm hàm trên, hô hấp nhẹ chậm, ý niệm đặt ở huyết Thiếu thương (cạnh móng ngón tay cái, cách góc móng tay độ 3,3 mm), huyết Lao cung (nằm giữa lòng bàn tay, giữa đường thẳng đi qua kẽ ngón tay thứ 3 và thứ 4).

**Thức thứ nhất :** Thư chỉ bát trường ( thả lỏng, duỗi ngón tay).

Ý niệm đặt ở huyết Thiếu thương, ngón tay cái hơi ngóc lên, đồng thời dùng nội kinh (khi lực) duỗi thẳng ngón cái, còn 4 ngón tay kia để duỗi thẳng bất động. Sau đó thả lỏng ngón cái về như cũ. Các bạn hãy cố gắng thể nghiệm cảm giác của ngón tay cái (H.12-1).

**Thức thứ hai:** Đê chương bao cầu (nâng tay ôm cầu).

Dùng nội kinh duỗi thẳng ngón cái, cảm thấy huyết Thiếu thương như có một sợi dây kéo thẳng lên, thuận theo đà đó mà dẫn động cả hai bàn tay nâng lên cao ngang ngực tạo thành hình tròn như đang ôm một quả cầu lớn, độ cao ngang ở huyết Đản trung (nằm giữa ngực ở gian sườn thứ 4, điểm



H12-1

giữa đường nối hai đầu vú), hai lòng bàn tay đối thẳng với nhau, cách nhau một khoảng hẹp hơn vai; ngón cái hơi ngóc lên, 4 ngón tay còn lại duỗi thẳng tự nhiên, ý niệm đặt ở huyết Thiếu thương, Lao cung. Hãy chú ý thể nghiệm cảm giác ở giữa hai lòng bàn tay.

**Thức thứ ba :** Bão cầu thôi la (Ôm cầu đẩy kéo).

Ý niệm đặt ở hai huyệt Thiếu thương, Lao cung, đợi tới khi giữa hai lòng bàn tay có cảm giác trầm nặng, như ôm một quả cầu lớn, nặng, thì lấy cùi trỏ làm trục, dùng nội kinh từ từ kéo hai chưởng (lòng bàn tay) ra ngoài. Hãy chú ý thể nghiệm cảm giác ở phía trong.

Hơi ngừng một lúc, đẩy hai chưởng về lại vị trí cũ, hãy thể nghiệm cảm giác phía ngoài cánh tay và thân thể.

Sau khi luyện tập như nói ở trên, có thể làm cho khí cơ ở phía trong và phía ngoài cánh tay, bàn tay đều cân bằng điều hoà.

Trung y cho rằng, phế chủ khí, làm cho khí cơ của toàn thân cân bằng, công phu của bàn tay phải bắt đầu từ huyệt tĩnh của bàn tay là huyệt Thiếu thương, sau khi luyện tập thức thứ hai, thứ ba, có thể làm thức động khí cơ (cơ chế khí) của toàn thân, khiến kinh lạc thông suốt. Điều hoà khí cơ, đặc biệt là khí cơ của bàn tay, mới có thể cảm biết được thông tin của người bệnh một cách chính xác.

Phương pháp luyện tập khí công cụ thể sâu hơn nữa, mời các bạn tham khảo các cuốn "Công phu đạo dẫn kinh lạc" và "Khí công Trung y và bệnh tật thường gặp" của tác giả.

## II. PHƯƠNG PHÁP CHẨN BỆNH BẰNG KHÍ CÔNG Ở TRÌNH ĐỘ SƠ CẤP

Chẩn bệnh bằng khí công ở mức độ sơ cấp bao gồm phép cảm ứng kinh lạc của ngón tay và phép giao cảm của lòng bàn tay.

### NGUYÊN LÝ PHẢN ỨNG CỦA CHẨN BỆNH BẰNG KHÍ CÔNG VÀ CẢM BIẾT THÔNG TIN BỆNH BẰNG BÀN TAY

Phương pháp chẩn bệnh bằng cảm ứng là phương pháp chẩn bệnh bằng khí công ở mức độ sơ cấp, là một dạng cảm nhận và phân tích "khí bệnh lý" của người bệnh, từ đó phán đoán ra bệnh tình của người bệnh. Quá trình đó là người khám bệnh dùng bàn tay phóng một chút công lực về phía người bệnh, để kích thích khí của bệnh nhân, sau đó mới thu khí của bệnh nhân vào lòng bàn tay, rồi căn cứ vào cảm giác mỗi, tê, căng, đau do "khí bệnh" phát sinh ở lòng bàn tay mình để phân tích bệnh tình của người bệnh. Căn cứ chủ yếu của nó là "khí" của bệnh nhân phản ứng "xúc động" ở lòng bàn tay của người chẩn đoán.

Thông thường, khi lòng bàn tay tiếp nhận tin tức về khí bệnh, đại khái có 9 loại cảm giác, đó là "nóng, đau, tê, mỗi, bì, lạnh, nhẩy, nặng, căng". Chín loại phản ứng này là phản ứng ban đầu của

người, luyện công đối với thông tin xấu của người bệnh, thường được gọi là "khí cảm". Cũng có thể nói người luyện công đã có dấu hiệu của việc "khí đến chỗ bị bệnh". Do kinh lạc của người chẩn đoán đã rất thông suốt, đặc biệt không có tin hiệu không tốt nào lại không gây ra phản ứng ở bàn tay. Khi chẩn bệnh cho bệnh nhân, khi đã nhận thông tin của họ, nếu thấy có phản ứng không tốt chứng minh rằng thân thể người bệnh đã có tình trạng "kinh lạc không thông thoát". Lúc đó, người chẩn đoán căn cứ vào vị trí có phản ứng trên bàn tay của mình có thể xác định được vị trí ổ bệnh của người bệnh; căn cứ vào tính chất của phản ứng, có thể phán định được tính chất bệnh biến của người bệnh, từ đó mà đưa ra lời chẩn đoán cho bệnh nhân.

## Ý NGHĨA BỆNH LÝ CỦA 9 LOẠI XÚC ĐỘNG

1. *Nóng* : là chứng thực, chứng cấp, chính khí còn đủ, bệnh tình nhẹ, (hoặc tuy nặng nhưng dự đoán về sau sẽ tốt).

2. *Đau* : là chứng thực, đau thần kinh, đau thần kinh cơ bắp, đau thần kinh mạch máu, bệnh tương đối nặng, có thể đau vào xương tuỷ.

3. *Tê* : phần nhiều là máu có bệnh biến. Mức độ tê nhẹ thì hoá nghiệm máu thấy chỉ tiêu khác thường, cơ thể cơ chỗ viêm. Nặng là bệnh máu trắng,

ung thu máu. Có những tình huống thuộc loại bệnh đã lâu, cơ thể suy nhược, không có ổ bệnh rõ ràng.

Tê bì : mức độ nhẹ là có tổn thương phần mềm của cơ, khớp, hoặc chứng viêm phong thấp; cục bộ có cảm giác tê nặng thì có thể ở chỗ đó các cơ quan do viêm mà bị tổn thương, chức năng bị trở ngại.

Tê chướng : mức độ tê chướng nhẹ là thuộc loại khí trệ, hoá nghiệm máu có thể thấy dị thường nhẹ, thường gặp ở chứng viêm cục bộ. Mức độ nặng có thể là bệnh biến tổng hợp ở gan thận.

Tê lạnh : có cảm giác tê lạnh chạy nhẹ, đó là do phong hàn. Nhưng kết quả hoá nghiệm độ lắng máu, kháng nguyên "O" v.v... không nhất định có gì bất thường. Cảm giác tê lạnh nhiều, đồng thời có cảm giác thấm vào máu thì có thể là chứng phong hàn thập tương đối nặng, gặp nhiều ở quanh vai, đầu gối.

Tê đau : mức độ nhẹ là viêm thần kinh; mức độ nặng phần nhiều là đau mạch máu, thần kinh, như đau thần kinh tam thoa.

Tê trâm : thuộc chứng huyết ứ của Trung y, gặp ở nhiều loại bệnh mạn tính, như viêm gan mạn tính.

Tê máy giật : có thể thấy ở chứng khí trệ, như viêm dạ dày ở phần biểu bì. Cũng có thể thấy ở các chứng nặng như cơ giật, hôn mê.



4. *Ê mới* : hay gặp ở bệnh ngoại thương trong thời kì phục hồi, hoặc chứng tê phong thấp.

*Ê tê* : độ lắng máu, kháng "O" tăng cao do ngoại thương gây ra.

*Ê bì* : mức độ ê bì nhẹ là chứng viêm vết thương ngoại thương. Mức độ nặng là chứng viêm xương do gãy xương gây ra.

*Ê chướng* : nhẹ là da thịt phù căng, nặng là chứng viêm xương tuỷ.

*Ê lạnh* : nhẹ là chứng phong thấp do ngoại thương gây ra, nặng là biểu hiện phong thấp đã nhập vào xương.

*Ê trâm* : nhẹ là vận động khó khăn do ngoại thương gây ra, nặng là gãy xương hoặc bại liệt.

*Ê đau* : nhẹ là tê bì do ngoại thương gây ra, nếu có cảm giác lạnh thì phần nhiều là bị ngoại thương đã lâu; nặng là hình thái phát sinh dị thường.

5. *Bì* : là chứng hư, chứng viêm. Nhẹ là do hư nhiệt mà sinh viêm, thần kinh thực vật rối loạn; nặng là thần kinh giao cảm mất điều hoà.

*Bì căng chướng* : là chứng viêm, phù chướng tương đối nặng; có thể có nội tạng sưng to.

*Bì lạnh* : phần lớn là phong thấp nhiệt.

*Bì đau* : biểu hiện đau cục bộ nặng, bệnh đã lâu.

Bì trâm : là khí trệ phát sốt.

6. *Lạnh* : phong, hàn, thấp xâm nhiễm.

Lạnh đau : nhẹ là do phong hàn gây ra đau thần kinh cơ bắp, nặng là đau ngoan cố ở eo, chân.

Lạnh trâm : có thể thấy sưng thành cục, kết sỏi; nếu có đau kích thích, có thể suy nghĩ có khối u ác tính.

Lạnh máy giật : nhẹ là do trúng gió làm cơ bắp co giật; nặng là cơ bắp co teo, bán thân bất toại.

7. *Máy giật* : là chứng co giật.

Đau máy giật : gặp nhiều ở thời kì đầu của đau; nếu do khí trệ gây ra đau dạ dày, đau sườn v.v...

8. *Trâm* : là khí trệ, huyết ứ.

Đau trâm : bệnh mạn tính, trong đó đau là chứng trạng chủ yếu, như sỏi mật, sỏi thận v.v...

9. *Chướng* : là phù, khí trệ. Hay gặp ở phù thũng hoặc đau là chứng trạng chủ yếu của bệnh thời kì đầu.

Chín dạng cảm giác nói trên đều là tín hiệu không bình thường, có thể xuất hiện cùng một lúc với nhau, có lúc cùng xuất hiện cùng với những tín hiệu lành tính, như sốt, đau v.v... Lúc đó người bệnh thường bị bệnh tương đối nhẹ, bệnh mới xảy ra trong một thời gian ngắn.

# PHƯƠNG PHÁP CẢM ỨNG KINH LẠC BẰNG NGÓN TAY

Phương pháp này là dùng ngón tay để cảm ứng  
thần hiệu, đồng thời căn cứ vào phía bên có phản  
ứng của ngón tay để phán đoán bệnh.

điểm

điểm

điểm

điểm

điểm

điểm

điểm

điểm

điểm

điểm

điểm

điểm

điểm

điểm

điểm

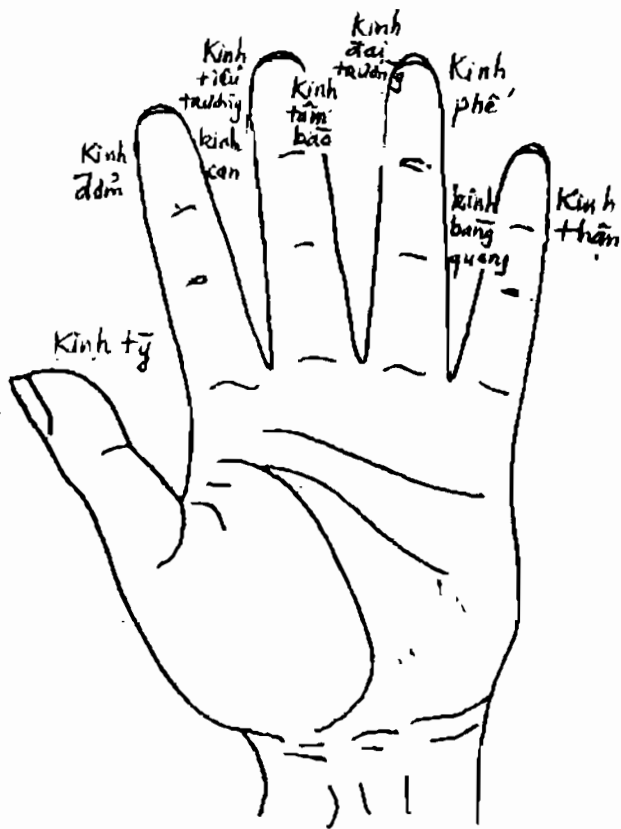
điểm

điểm

điểm

điểm

điểm



H12-2

Hai bên mỗi ngón tay đều đại diện cho các kinh lạc khác nhau, bên nhiều\* của ngón tay cái là kinh vị (dạ dày), bên xích của ngón cái là kinh tỳ (lách); bên nhiều của ngón trỏ là kinh đờm (mật), bên xích là kinh can (gan); bên nhiều của ngón tay giữa là kinh tiểu trường (ruột non), bên xích là kinh tâm bào (màng tim); bên nhiều của ngón tay vô danh là kinh đại trường (ruột già), bên xích là kinh phế (phổi); bên nhiều của ngón tay út là kinh bàng quang, bên xích là kinh thận.

Kinh lạc và nội tạng có liên hệ với nhau, thông tin bệnh tật của nội tạng có thể kích thích làm xuất hiện phản ứng kinh lạc ở hai bên ngón tay.

*Phương pháp đo biết phản ứng của kinh lạc ở ngón tay:*

Hơi duỗi mở 5 ngón tay (tay phải, tay trái đều được), hướng ngón tay về phía bệnh nhân phồng một ít "khí", đợi đến khi có tín hiệu phản hồi thì chú ý thể nghiệm quan sát, phân tích cảm giác ở hai bên các ngón tay, căn cứ vào lí luận y học và nguyên lí phản ứng của phép dùng khí công chẩn bệnh như nói ở trên và tín hiệu cảm thấy ở bàn tay, để phán đoán người bệnh có bệnh ở vị trí nào. Phương pháp này rất dễ học, nhưng tỉ lệ chuẩn xác tương đối thấp.

---

\* Bên nhiều : bên phía ngón tay cái; bên xích: bên phía ngón tay út.

Phương pháp đo biết và phương pháp cảm ứng kinh lạc bằng ngón tay, chỉ là các lấy vị trí cảm ứng ở lòng bàn tay của người chẩn đoán để phán đoán bệnh tình của bệnh nhân.

Phán đoán vị trí có bệnh biến : lấy các hình vẽ ở các chương trước làm chuẩn để xác định các "vị" trí chẩn đoán; căn cứ vào nguyên lý phản ứng của phép dùng khí công chữa bệnh, dùng tín hiệu cảm ứng ở các ngón tay là "tương", điểm nào có phản ứng thì nói rõ cơ quan tổ chức tương ứng với điểm đó đang có bệnh.

Người chẩn đoán thông qua cảm ứng ở lòng bàn tay xác định vị trí bệnh của bệnh nhân, sau đó có thể căn cứ vào tính chất của tín hiệu, kết hợp với tri thức y học về các bệnh thường gặp ở vị trí đó, để tổng hợp phân tích phán đoán tính chất, mức độ của bệnh tật đó.

### III. THỦ NHÂN THÔNG

Thủ nhân thông là phương pháp trung cấp dùng khí công để chữa bệnh ở lòng bàn tay. Mọi người đều biết rằng có "thiên nhân thông", tức là tu tập khí công tới giai đoạn tương đối cao có mở được huyết "thiên mục" (mắt trời), sau đó có thể dùng con mắt đó nhìn thấy vị trí, tính chất v.v... bệnh của bệnh nhân. Sau khi luyện tập bàn tay, người

chẩn đoán có thể dùng lòng bàn tay để "nhìn" thấy vị trí bệnh biến của người bệnh, từ đó phán đoán tương đối chuẩn xác vị trí, tính chất, mức độ bệnh của họ. Đó chính là "thủ nhãn thông". Đương nhiên, ở đây chỉ nói mặt ứng dụng trong y học.

Cá nhân tôi cho rằng dùng "thủ nhãn thông" có ích lợi. Một trong những ích lợi chủ yếu là thông tin bệnh lí của người bệnh không thể thâm nhập vào trong cơ thể người chẩn đoán, làm quấy nhiễu nội khí của họ, ảnh hưởng tới công phu, đồng thời người chẩn đoán rất dễ tiêu trừ những tín hiệu xấu của bệnh nhân phản hồi sang.

"Thủ nhãn thông" nghe có vẻ huyền bí, nhưng phương pháp tập luyện nó lại rất đơn giản. Nhưng, trước khi tiết lộ, tôi muốn nói vài câu ngoài lề, để mọi người có thể nhận thức chính xác về nó.

Hiện nay có lẽ đang tồn tại một loại nhận thức như sau, sách viết càng dày, càng nói chi tiết thì trình độ học thuật càng cao; công phu càng lớn thì phương pháp rèn luyện càng phức tạp, công pháp càng tốt. Thế nghiệm luyện khí công của cá nhân tôi lại không phải như vậy. Giới công phu trong lịch sử có nói "*chân truyền một câu nói, giả truyền vạn quyển sách*". Công pháp càng thượng thừa lại càng đơn giản. Công pháp tối thượng thừa rất ch trọng "*khẩu truyền tâm linh*", "*lấy tâm truyền tâm*", "*ngay cả văn tự cũng không dùng*". Đồng thời giới

công phu còn có một câu khác, "tu đạo như dẫu chân qua sông, đắc đạo như lông phượng sừng lân". Chúng ta thường thấy một vị sư phụ có rất nhiều đệ tử, nhưng kẻ được chân truyền chỉ có một, hai người mà thôi. Tình trạng đó cũng nói rõ 2 vấn đề. Một là, tu tập là một loại bản lĩnh phải kiên trì không rời, không thể "3 ngày đánh cá, 2 ngày phơi lưới", thậm chí nửa đường bỏ gánh, nếu tập luyện với thái độ đó thì vĩnh viễn không bao giờ đắc đạo. Hai là bản lĩnh thượng thừa không thể chỉ dựa vào công phu cứng nhắc bỏ nhiều công sức, thời gian là có thể có được. Phải nắm vững chính xác, đúng đắn, người luyện tập phải có đủ linh cảm và ngộ lực.

Luyện tập công pháp thượng thừa phải "toàn dùng tâm ý hạ công phu". Mặt khác về tiết điệu tâm ý phải chú trọng chỗ "nằm giữa chỗ có ý và vô ý".

Trạng thái "nằm giữa chỗ có ý và vô ý" này, không có cách gì dùng ngôn ngữ để trình bày được, chỉ có thể dựa vào sự trải nghiệm của chính người luyện tập. Khi siêu ý thức đột nhiên xuất hiện thì chỉ một loáng là đã hiểu cá.

Quy luật luyện tập "thủ nhân thông" cũng như vậy. Tuy rất đơn giản, nhưng cũng không thể nói cái gì là công pháp thượng thừa, nhưng nhất định người tập phải nắm vững không rời, tinh tế quan

sát thể nghiệm. Cuối cùng linh cảm vừa động là hốt nhiên linh ngộ.

## BA BƯỚC LUYỆN TẬP THỦ NHÂN THÔNG

I. Phải rất thành thạo phép xem tay chẩn bệnh. Khi thời gian thực hành phép xem tay chẩn bệnh đã lâu, có lúc vừa tiếp xúc với bàn tay của người được chẩn đoán, chưa nhìn gì là đã cảm nhận được đối phương bị bệnh gì. Cứ nhìn mãi thì hình như thấy như thật, như có cảm giác thấy các cơ quan sống đang hoạt động trên các khu vực chẩn đoán tương ứng của người được chẩn đoán. Có thể nói là nhìn thấy trực tiếp các nội tạng trên bàn tay của người được chẩn đoán, từ đó phán đoán ra tình hình sức khoẻ cụ thể của họ. Đó là bước thứ nhất, dùng thủ nhân thông để chẩn đoán bệnh.

II. Tập luyện nắm vững phép giao cảm khí công để chẩn bệnh. Tức là không tiếp xúc với người được chẩn bệnh, chỉ dùng phương pháp đã nói ở trên, căn cứ vào cảm giác ở vị trí tương ứng với cơ quan nội tạng ở bàn tay của mình, để phán đoán tình trạng sức khoẻ của đối phương. Mức độ cao thấp của trình độ chẩn bệnh ở giai đoạn này có liên quan đến trình độ tu trì khí công của từng cá nhân. Muốn đoán bệnh chuẩn xác, điểm tối quan trọng là thân thể của mình phải tốt, khí huyết toàn thân phải



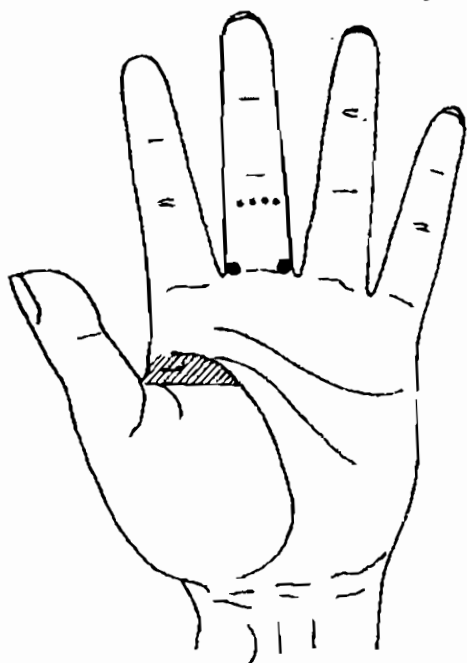
Điều hoà, khí cảm ở bàn tay phải tốt. Nếu không, không có cách gì phán đoán được phản ứng khí cảm ở bàn tay là do người được chẩn đoán tạo ra hay là do khí cơ bệnh lí của mình gây ra.

III. Sau khi thành thực hai bước nói trên, khi công phu dần dần nâng lên, lâu ngày không cần để tâm cũng có thể hốt nhiên nhìn thấy ở giữa lòng bàn tay mình (còn gọi là huyết Lao cung), xuất hiện hình tượng lập thể của cơ quan cần quan sát của người bệnh. Hình tượng cơ quan nội tạng này gần giống như hình ảnh cơ quan nội tạng thật, nhưng không hoàn toàn giống như ảnh chụp. Lúc đó, công năng của "thủ nhân thông" bắt đầu khai mở ở bước đầu. Khi đó tuyệt đối không được quá vui mừng quá vọng tưởng, đi khắp nơi khoe khoang. Mà phải tiếp tục tâm thái tập luyện như trước, không được để tâm ý quá nặng nề, chỉ muốn thành việc ngay. Phải "*Ứng vô sở trụ, nhi sinh kì tâm*" (phải không trụ trước vào đâu thì cái tâm kì diệu ấy mới xuất hiện), cứ thế thẳng tiến tới trình độ công năng thủ nhân thông tương đối ổn định, mới có thể tùy ý sử dụng.

Về căn bản, "thủ nhân thông" có thể dùng trong chẩn đoán y học hiện đại, khi công phu đã tinh tấn nâng cao tới một trình độ nhất định, có thể phân biệt rõ ràng thông tin bệnh lí xa gần và có khuynh hướng phát triển sâu hơn.

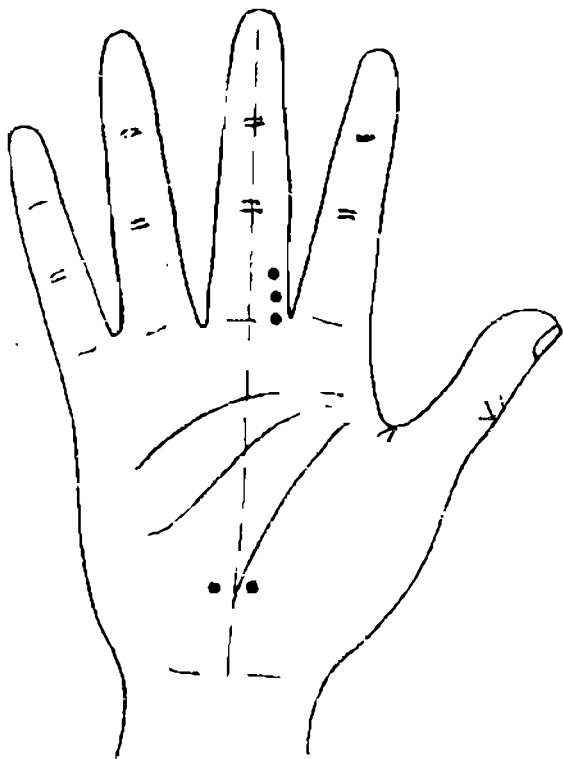
*Phụ lục*  
**LUYỆN TẬP PHÁN ĐOÁN TỔNG HỢP**

1. Đây là dấu hiệu trên bàn tay của một ông già. Ở cuối đốt thứ 2 của ngón tay giữa có những điểm trắng, ở hai bên gốc ngón tay giữa có mạch máu nổi lên; phía trên đường chạy ngang từ gốc ngón tay cái tới đường sinh mệnh có một khu vực màu sẫm. Phải chẩn đoán là bệnh gì ?




H 13 - 1

102. Đây là dấu hiệu trên bàn tay của một phụ nữ trung niên. Ở phía bên gần ngón cái của góc ngón tay giữa có các điểm trắng hiện lên thành một dãy; ở 1/3 phía dưới lòng bàn tay, trên đường thẳng đi qua giữa ngón tay giữa, ở hai bên có chỗ lõm màu vàng sậm giống như hình cái kén. Phải chẩn đoán là bệnh gì ?




H113-2

3. Đây là dấu hiệu trên bàn tay của một người đàn ông trung niên. Ở phía bên phải góc đốt ngón tay giữa có các điểm trắng; ở dưới đốt thứ 2 ngón tay giữa có điểm màu vàng. Phải chẩn đoán là bệnh gì?



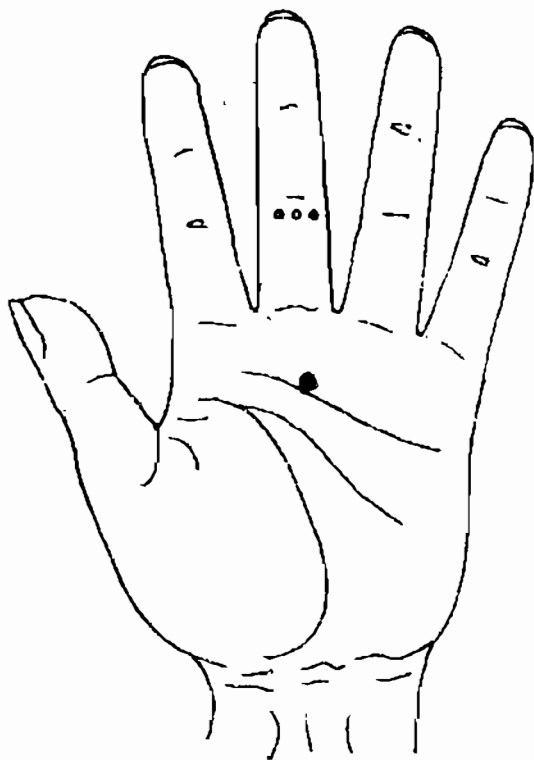
H13 - 3

**Đáp:** Đây là dấu hiệu trên bàn tay của một nam thanh niên. Ở khu vực phía trên lòng bàn tay đối xứng với góc ngón giữa có một mảng trắng nhưng trong đó có những điểm vết trắng ngả đỏ tương đối to. Phải chẩn đoán là bệnh gì ?



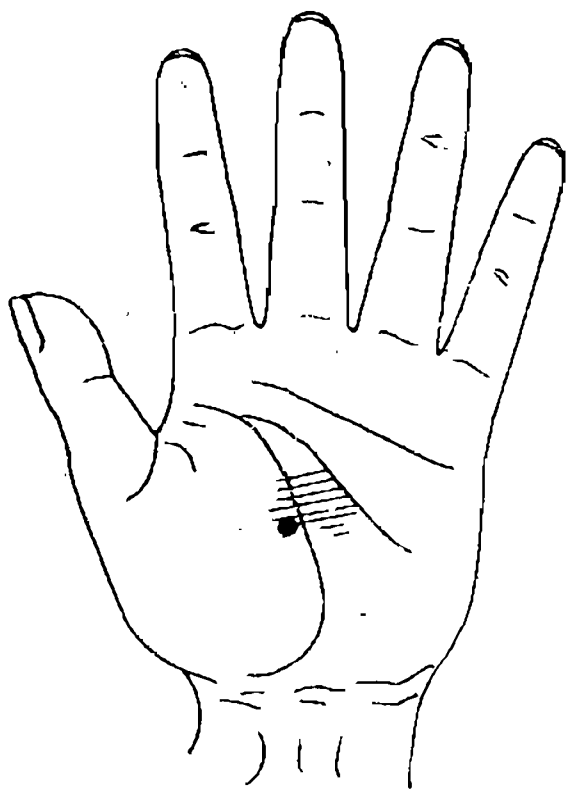
H13 - 4

5. Đây là dấu hiệu trên lòng bàn tay của một nam thanh niên. Ở dưới đốt thứ 2 ngón giữa có các điểm trắng; ở điểm giao nhau giữa đường thẳng đứng đi qua giữa ngón tay giữa với đường tình cảm, có điểm màu trắng. Phải chẩn đoán là bệnh gì ?




H13-5

306: Đây là dấu hiệu trên lòng bàn tay của một người già. Ở giữa lòng bàn tay hiện màu xanh sậm; ở giữa đường sinh mệnh, bên phía ngón cái có điểm màu trắng sáng, hình thái không có qui tắc. Phải chẩn đoán là bệnh gì ?



H13-6

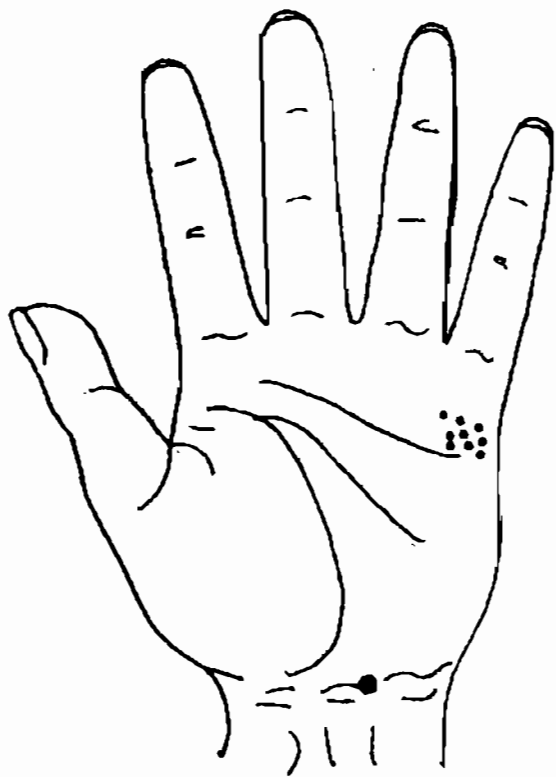
7. Đây là dấu hiệu trên lòng bàn tay của một nữ thanh niên. Ở khu tam giác giữa đường sinh mệnh và đường trí não là các điểm màu trắng phân bố tản mạn. Phải chẩn đoán là bệnh gì ?



1113-7

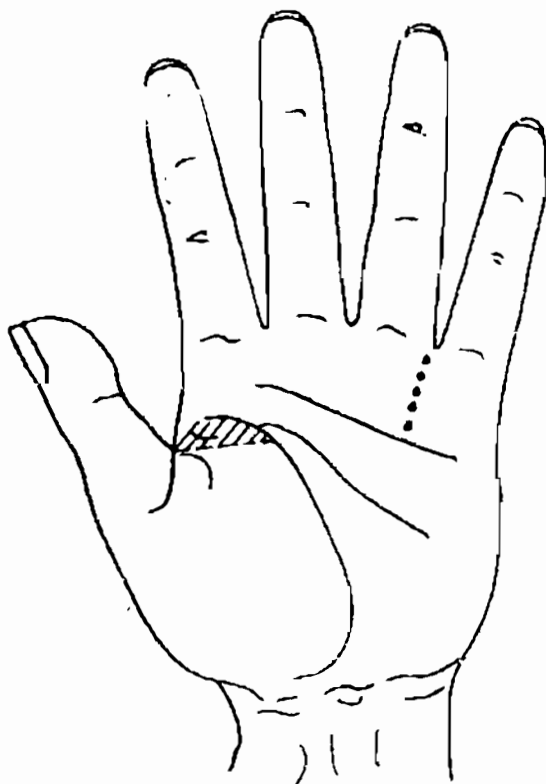


Đây là dấu hiệu trên bàn tay của một ông  
Ở phía dưới ngón út, sát trên đường tình cảm  
có một điểm màu trắng; ở giữa góc bàn tay có  
một vết lõm hình tròn, màu vàng. Phải chẩn đoán  
bệnh gì ?



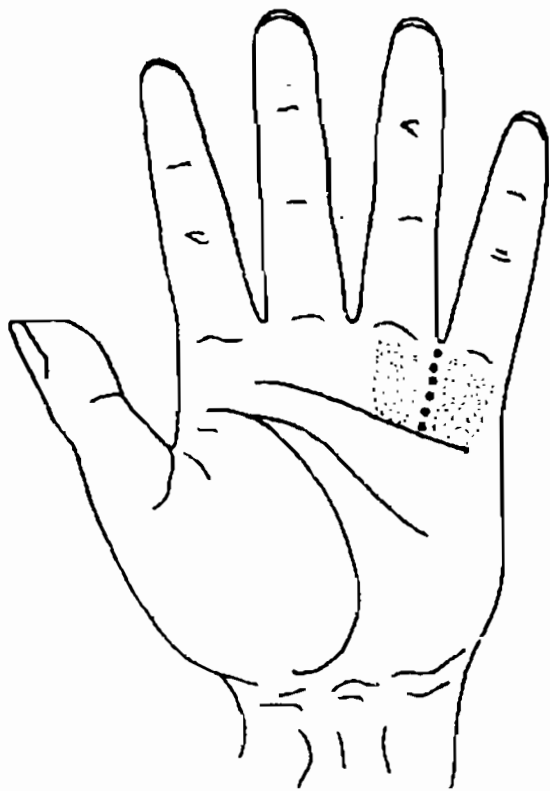
H13-8

9. Đây là dấu hiệu trên bàn tay của một ông già. Trên đường thẳng qua kẽ ngón tay vô danh và ngón út, phía trên đường tình cảm có những điểm xanh sậm phân bố thành một dải; phía trên đường ngang từ gốc ngón tay cái tới đường sinh mệnh, trong khu vực tam giác có những điểm màu vàng trắng. Phải chẩn đoán là bệnh gì ?



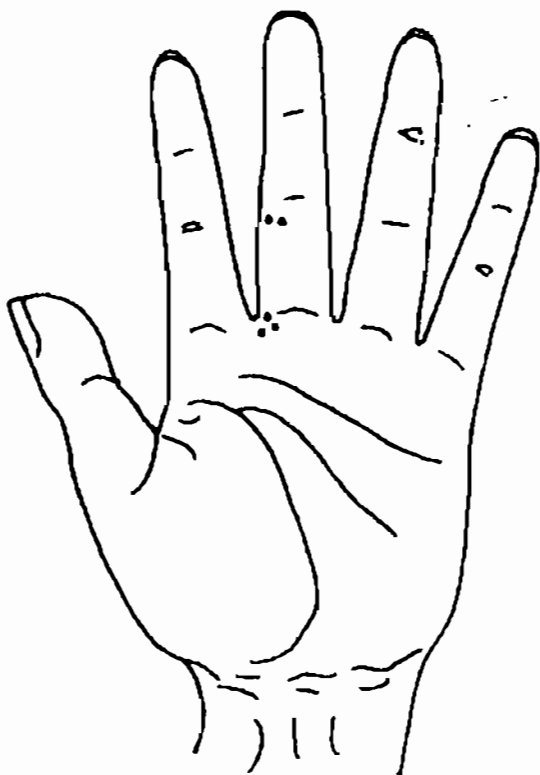
H13-9

10. Đây là dấu hiệu trên bàn tay của một bé gái. Trên đoạn đường nối từ kẽ tay ngón vô danh và ngón út với đường tình cảm, có những điểm vết màu trắng, phía dưới ngón vô danh và ngón út, phía trên đường tình cảm có hai khu vực có những điểm đỏ trắng xen kẽ. Phải chẩn đoán là bệnh gì?



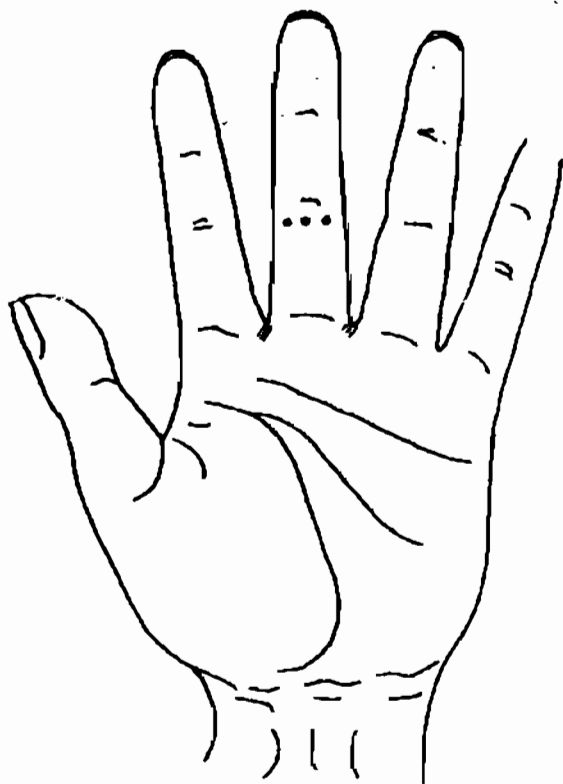
H13-10

11. Đây là dấu hiệu trên bàn tay của một ông già. Phía trên đốt cuối của ngón giữa, phía bên trái, có điểm màu trắng; phía dưới gốc ngón giữa, bên trái có điểm vết màu xanh tím, màu tương đối sậm. Phải chẩn đoán là bệnh gì ?



H13-11

12. Đây là dấu hiệu trên bàn tay của một nam thanh niên. Ở phía trên của đốt cuối ngón giữa có những điểm trắng; ở hai bên kẽ ngón tay giữa có mảng màu xám. Phải chẩn đoán là bệnh gì ?



H13-12

## ĐÁP ÁN

1. Đau đầu do mạch máu não bị xơ cứng; tim đau thắt.
2. Viêm thận mạn tính dạng huyết áp cao.
3. Váng đầu do huyết áp thấp.
4. Sâu răng đồng thời viêm tuỷ răng.
5. Cảm mạo.
6. Viêm dạ dày mạn tính dạng co thắt kèm theo viêm túi mật cấp.
7. Gan uất của Trung y.
8. Đau eo do viêm tiền liệt tuyến mạn tính.
9. Hen phế quản.
10. Viêm khí quản, viêm phổi.
11. Thanh quang nhãn (mắt trái), đau đầu bên trái.
12. Cận thị, tán quang. Đau đầu do chưa đeo kính.

## SÁCH THAM KHẢO

1. "Hoàng đế nội kinh", bản của Cố Tùng Đức, đời Minh.
2. "Đan Khê tâm pháp", NXB Vệ sinh nhân dân.
3. "Vọng chẩn tôn kinh", Vương Hồng, đời Thanh.
4. "Tứ chẩn quyết vi", Lâm Chi Vũ, đời Thanh.
5. "Y tông kim giám", Ngô Khiêm Đẳng, đời Thanh.
6. "Cổ kim đồ thư tập y bộ toàn thư", Trần Mông Lôi, đời Thanh.
7. "Bạch thị công pháp thủ đồ".
8. "Khi công và xem tay chẩn bệnh", Trương Diên Sinh.
9. "Xem tay biết người", Ngô Canh Vĩ.
10. "Trung y học cơ sở", NXB KHKT Thượng Hải.
11. "Trung y chẩn đoán học", NXB Vệ sinh nhân dân.
12. "Nội khoa học", "Ngoại khoa học", "Khoa tai mũi họng", NXB KHKT Thượng Hải.
13. "Nội khoa học".
14. "Ngũ quan khoa học".

## MỤC LỤC

- *Lời nói đầu* 5
- **Chương 1:**  
*Sự phát sinh phát triển của phương pháp  
xem tay đoán bệnh.* 9
- **Chương 2:**  
*Căn cứ lý luận và đặc điểm của các trường phái  
chân đoán khí, sắc, hình của bàn tay.* 14
- **Chương 3:**  
*Nội dung cơ bản của phép xem khi, sắc,  
hình bàn tay đoán bệnh.* 22
- **Chương 4:**  
*Xem tay chân đoán bệnh của hệ thống hô hấp.* 45
  - Dấu hiệu trên bàn tay khi viêm mũi. 47
  - Dấu hiệu trên bàn tay khi bị khối u  
ở mũi và ở khoang quanh xoang mũi. 48
  - Họng, hầu, amidan 51
  - Dấu hiệu trên bàn tay khi viêm họng, hầu. 53
  - Dấu hiệu trên bàn tay khi ung thư họng, hầu. 55
  - Khí quản, phế quản. 57
  - Dấu hiệu trên bàn tay khi viêm phế quản. 57
  - Dấu hiệu trên bàn tay khi hen phế quản. 59
  - Dấu hiệu trên bàn tay khi giãn phế quản. 60
  - Phổi. 61
  - Dấu hiệu trên bàn tay khi viêm phổi. 63
  - Dấu hiệu trên bàn tay khi lao phổi. 64
  - Dấu hiệu trên bàn tay khi ung thư phổi. 64



- Dấu hiệu trên bàn tay khi bị bệnh tim phổi giãn phế quản.	67
- Bài tập phân đoán hệ thống hô hấp.	70
- Đáp án.	80

## ● Chương 5:

<i>Xem tay chẩn đoán bệnh của hệ thống tiêu hoá.</i>	81
- Răng.	83
- Dấu hiệu trên bàn tay khi sâu răng.	83
- Dấu hiệu trên bàn tay khi viêm tuỷ răng.	84
- Dấu hiệu trên bàn tay khi viêm chân răng.	84
- Dấu hiệu trên bàn tay sau khi nhổ răng.	88
- Thực quản.	88
- Dấu hiệu trên bàn tay viêm thực quản do trào ngược.	89
- Dấu hiệu trên bàn tay khi thực quản khó nuốt.	90
- Dấu hiệu trên bàn tay khi ung thư thực quản.	90
- Dạ dày.	93
- Dấu hiệu trên bàn tay khi viêm dạ dày.	93
- Dấu hiệu trên bàn tay khi loét dạ dày do tiêu hoá.	96
- Dấu hiệu trên bàn tay khi ung thư dạ dày.	98
- Gan.	101
- Dấu hiệu trên bàn tay khi viêm gan.	101
- Dấu hiệu trên bàn tay khi xơ cứng gan.	104
- Dấu hiệu trên bàn tay khi có u gan.	106
- Mật.	107
- Dấu hiệu trên bàn tay khi viêm mật.	108
- Dấu hiệu trên bàn tay khi sỏi mật.	110
- Kết tràng.	112
- Dấu hiệu trên bàn tay khi viêm kết tràng do loét.	112
- Dấu hiệu trên bàn tay khi viêm kết tràng do dị ứng.	114

- Dấu hiệu trên bàn tay khi ung thư kết tràng.	115
- Dấu hiệu trên bàn tay khi có u thịt ở kết tràng.	115
- Ruột thừa.	115
- Dấu hiệu trên bàn tay khi viêm ruột thừa.	117
- Trực tràng, hậu môn.	117
- Dấu hiệu trên bàn tay khi bị trĩ.	118
- Dấu hiệu trên bàn tay khi rách hậu môn.	119
- Dấu hiệu trên bàn tay khi ung thư trực tràng.	119
- Bài tập phán đoán hệ thống tiêu hoá.	120
- Đáp án.	137

### **Chương 6:**

<i>Xem tay chẩn đoán bệnh của hệ thống tuần hoàn.</i>	138
- Tim.	138
- Đau ngực.	140
- Ngực bồng chồn.	141
- Tim hồi hộp	142
- Tim lo lắng.	143
- Hệ thống truyền dẫn của tim.	144
- Dấu hiệu trên bàn tay khi viêm cơ tim.	145
- Dấu hiệu trên bàn tay khi có bệnh động mạch vành tim.	146
- Dấu hiệu trên bàn tay khi bị bệnh tim do phong thấp.	150
- Lách.	152
- Huyết áp cao, huyết áp thấp.	152
- Dấu hiệu trên bàn tay khi bị huyết áp cao và huyết áp cao dạng chứng trạng.	155
- Dấu hiệu trên bàn tay khi bị huyết áp thấp.	156
- Mạch máu não.	156
- Dấu hiệu trên bàn tay khi xơ vữa mạch máu não.	156
- Dấu hiệu trên bàn tay khi tắc mạch máu não.	158

- Dấu hiệu trên bàn tay khi đứt mạch máu não.	159
- Bài tập phân đoán hệ thống tuần hoàn.	161
- Đáp án.	173
<b>• Chương 7:</b>	
<i>Xem tay chân đoán bệnh của hệ thống sinh dục, tiết niệu.</i>	174
- Thận.	175
- Dấu hiệu trên bàn tay khi viêm tiểu cầu thận mạn tính.	175
- Dấu hiệu trên bàn tay khi sỏi thận.	177
- Phù thũng.	179
- Bàng quang.	181
- Dấu hiệu trên bàn tay khi viêm bàng quang.	182
- Dấu hiệu trên bàn tay khi sỏi bàng quang.	183
- Dấu hiệu trên bàn tay khi ung thư bàng quang.	184
- Ống dẫn nước tiểu.	186
- Dấu hiệu trên bàn tay khi sỏi đường dẫn nước tiểu.	186
- Tiền liệt tuyến.	186
- Dấu hiệu trên bàn tay khi viêm tiền liệt tuyến.	187
- Dấu hiệu trên bàn tay khi ung thư tiền liệt tuyến.	188
- Tử cung.	191
- Dấu hiệu trên bàn tay khi viêm cổ tử cung.	192
- Dấu hiệu trên bàn tay khi có u ở tử cung.	193
- Dấu hiệu trên bàn tay khi ung thư cổ tử cung.	193
- Buồng trứng và ống dẫn trứng	194
- Dấu hiệu trên bàn tay khi viêm buồng trứng và ống dẫn trứng.	195
- Dấu hiệu trên bàn tay khi u buồng trứng.	195.

- Dấu hiệu trên bàn tay khi ung thư buồng trứng.	195
- Âm đạo.	196
- Dấu hiệu trên bàn tay khi viêm âm đạo.	196
- Bài tập chẩn đoán hệ thống sinh dục, tiết niệu.	198
- Đáp án.	210
<b>• Chương 8:</b>	
<i>Xem tay chẩn đoán bệnh của hệ thống vận động.</i>	211
- Cột sống.	212
- Dấu hiệu trên bàn tay khi gai đốt sống cổ.	213
- Dấu hiệu trên bàn tay khi gai đốt sống ngực, gai đốt sống eo.	214
- Dấu hiệu trên bàn tay khi vẹo lệch cột sống.	215
- Dấu hiệu trên bàn tay khi viêm cột sống do phong thấp.	215
- Eo.	216
- Dấu hiệu trên bàn tay khi cơ eo bị lao tổn.	217
- Dấu hiệu trên bàn tay khi đau eo.	218
- Viêm xung quanh vai.	221
- Dấu hiệu trên bàn tay khi viêm quanh vai.	221
- Bài tập phân đoán hệ thống vận động.	223
- Đáp án.	225
<b>• Chương 9 :</b>	
<i>Xem tay chẩn đoán bệnh của hệ thống thần kinh.</i>	226
- Mất ngủ, nhiều mộng, mệt mỏi.	227
- Đau đầu.	228
- Vàng đầu.	231
- Đau sườn.	233
<b>• Chương 10 :</b>	
<i>Xem tay chẩn đoán bệnh của mắt.</i>	235
- Mắt.	236
- Dấu hiệu trên bàn tay khi viêm kết mạc, viêm giác mạc.	236

- Dấu hiệu trên bàn tay khi bị thanh quang nhân.	237
- Dấu hiệu trên bàn tay khi bị teo thần kinh thị giác.	238
- Dấu hiệu trên bàn tay khi võng mạc bị chảy máu.	239
- Dấu hiệu trên bàn tay khi cận thị, tán quang.	239
- Bài tập phân đoán mắt.	240
- Đáp án.	243
<b>● Chương 11:</b>	
<i>Xem tay chẩn đoán bệnh đại đường, bệnh phong thấp, bệnh da liễu.</i>	244
- Bệnh tiểu đường.	244
- Bệnh phong thấp.	246
- Bệnh da liễu.	248
<b>● Chương 12 :</b>	
<i>Xem tay chẩn bệnh và chẩn bệnh bằng khí công.</i>	250
I. Phương pháp cơ bản tập luyện khí công chẩn bệnh.	252
II. Phương pháp chẩn bệnh bằng khí công ở trình độ sơ cấp.	256
III. Thủ nhãn thông.	263
<b>● Phụ lục - Luyện tập phân đoán tổng hợp.</b>	268
<b>● Đáp án.280</b>	
<b>● Sách tham khảo.</b>	281

## **XEM TAY ĐOÁN BỆNH**

Chịu trách nhiệm xuất bản  
VŨ AN CHUÔNG

*Biên tập:* HOÀNG THỊ THIỆU

*Trình bày:* NGỌC HUYỀN

*Bìa:* TRẦN ĐẠI THẮNG

*Sửa bản in:* THUYỀN DƯƠNG

---

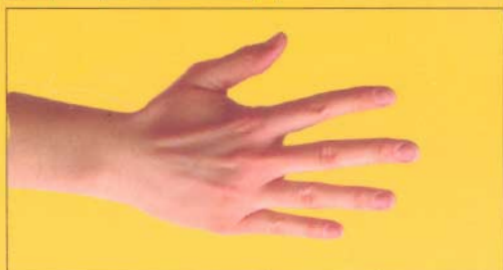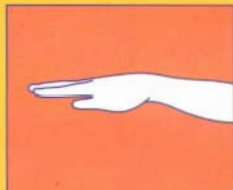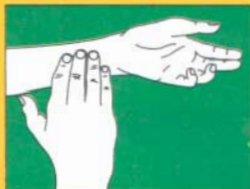In 1.000 cuốn, khổ 13x19cm, tại Công ty in Lao động Xã hội

Giấy phép xuất bản số: 553/XB-QLXB/99-VHTT

In xong và nộp lưu chiểu quý IV - 2002

LƯU KIẾM PHONG

# NHÌN TAY ĐOÁN BỆNH



Sách phát hành tại  
**TẦNG 2 - SỐ 5 PHỐ ĐINH LỄ**  
**HÀ NỘI**

Điện thoại: 8.261652

№642 5 5

GIÁ: 28.000đ